Acta biol. Colomb., Vol. 13 No. 2, 2008 73 - 88

COMPARACIÓN HISTOLÓGICA Y MORFOMÉTRICA ENTRE EL OJO DE *Eremophilus mutisii* (TRICHOMYCTERIDAE) Y EL DE *Oncorhynchus mykiss* (SALMONIDAE)

Histological And Morphometrical Comparison Between *Eremophilus mutisii* (Trichomycteridae) And *Oncorhynchus mykiss* (Salmonidae) Eyes

MARIO OSWALDO TOVAR BOHÓRQUEZ[1], B.Sc.; LUISA FERNANDA CONTRERAS BRAVO[1], B.Sc.; MARIA LEONOR CALDAS[1,2], M.Sc.; DANIEL RODRÍGUEZ CAICEDO[1,2], M.Sc.; HERNÁN HURTADO GIRALDO[1,2,3], Ph. D.

[1] Laboratorio de Histoembriología, Grupo de Ictiología, Programa de Biología Aplicada, Facultad de Ciencias, Universidad Militar Nueva Granada, Km 2, Cajicá-Zipaquirá, Colombia.

[2] Docente Programa de Biología Aplicada, Facultad de Ciencias, Universidad Militar Nueva Granada

[3] Autor para correspondencia: hhurtado@umng.edu.co

Presentado 13 de diciembre de 2007, aceptado 25 de enero de 2008, correcciones 11 de abril de 2008.

RESUMEN

La visión es de importancia variable dependiendo de la relación de los peces con su hábitat, siendo clave en algunas especies y secundaria en otras. El objetivo de este estudio fue realizar una comparación entre el ojo de capitán de la sabana y trucha arco iris. La primera, nativa del altiplano cundiboyacence. La segunda es una especie introducida al país y con alta importancia en la piscicultura. Se obtuvieron cortes de ojo a 5 µm de espesor en ambas especies. Las dos presentan la estructura ocular típica de teleósteos conformada por una retina con ocho capas y dos membranas, células fotorreceptoras (conos y bastones), así como los otros tipos de células neuronales características (bipolares, horizontales, amacrinas y ganglionares), y un cristalino casi esférico. La trucha presenta cartílago en la esclerótica y en capitán de la sabana está ausente. El espesor promedio de las estructuras en capitán de la sabana es: retina de 183,5 +/- 41,2 µm, córnea de 20,6 +/- 5,4 µm e iris de 31,2 +/- 6,4 µm; trucha arco iris presentó una retina de 389,5 +/- 65,2 µm, una córnea de 300,4 +/- 101,8 µm y un iris de 41,2 +/- 13,7 µm. Los resultados obtenidos en este estudio muestran diferencias en el espesor de la retina, cornea, esclerótica, tamaño relativo del ojo y diámetro horizontal del cristalino; para los cuales trucha arco iris presenta un valor mayor. Estas diferencias posiblemente se relacionan con diferencias en sensibilidad y resolución visual entre las dos especies y podrían reflejar adaptaciones del sistema visual al medio.

Palabras clave: ojo, retina, morfometría, trucha arco iris, capitán de la sabana.

ABSTRACT

The importance of vision in fishes varies depending on their relationship to their habitat, being crucial for some species, and secondary for other species. The main goal of this work was to make a comparison between the eyes of capitán de la sabana and rainbow trout. The first one, from the cundiboyacense highlands, and the second one, a foreign species introduced in our country, very important as a cultured organism. Histological 5 µm thickness eye sections were obtained. Both species do present the typical teleosteal eye structure with an 8 layers retina, photoreceptor cells (cones and rods), as well as different types of neurons (bipolar, horizontal, amacrine, and ganglionic cells), and an almost spherical lens. Rainbow trout has cartilage in the sclerotica, while capitán de la sabana does not present this tissue. Mean thickness of the structures in capitán de la sabana are: retina 183.5 +/- 41.2 µm, cornea 20.6 +/- 5.4 µm and iris 31.2 +/- 6.4 µm; mean thickness in rainbow trout are: retina 389.5 +/- 65.2 µm, cornea 300.4 +/- 101.8 µm, and iris 41.2 +/- 13.7 µm. Our results shows thickness differences in retina, cornea, sclerotica, relative eye size, lenses diameter, being larger for rainbow trout. These differences are probably related to differences in sensibility and visual resolution between the species, and do reflect visual system adaptations to different environments.

Key words: eye, retina, morphometry, trout, capitán de la sabana, rainbow.

INTRODUCCIÓN

El capitán de la sabana es una especie endémica del altiplano cundiboyacense. *E. mutisii* ha sido reportada por Álvarez *et al.* (2002) como una especie casi amenazada, debido a la disminución de la calidad y cantidad de aguas en el altiplano, causada por problemas de contaminación, perdida de cobertura vegetal en las cabeceras de ríos y quebradas y al uso indebido de recursos hídricos, entre otros (Rodríguez y Rosado 1992). Trucha arco iris es una especie económicamente importante, cultivada en las aguas frías de alta montaña en Colombia. *O. mykiss* se sitúa en tercer lugar de producción con 7065 t/año (Pineda *et al.,* 2004).

Se han realizado estudios de la biología básica de capitán de la sabana, entre otros, sin embargo, hasta el momento no se ha realizado la descripción histológica ocular, ni tampoco se ha determinado la importancia de la visión en esta especie. Por lo tanto la pregunta de investigación es: ¿Cómo es la conformación del ojo del capitán de la sabana, en términos de su composición y organización tisular y del tamaño de algunas de sus estructuras, y qué diferencias se presentan con los mismos parámetros en trucha arco iris? Esta comparación es pertinente teniendo en cuenta que la trucha arco iris prefiere aguas claras y de corriente rápida. A diferencia del capitán de la sabana que habita aguas lentas y turbias (Amaya, 1975; Rodríguez y Rosado, 1991; Novales, 2001). Por la diferencia de hábitats y el tamaño de los ojos, se podrían esperar diferencias a nivel histológico y morfométrico que reflejen parte de su comportamiento y tipo de alimentación (Bowmarker, 1990).

La visión es importante para las especies principalmente porque les permite interactuar con su medio, en la adquisición de alimento, la vigilancia y protección contra

predadores, reconocimiento entre individuos de la misma especie y cortejo (Zanuy y Carrillo, 1990). En los ecosistemas acuáticos se presentan diferentes condiciones fóticas, que pueden generar múltiples adaptaciones en respuesta a las exigencias del medio. Realizar estudios histológicos y morfométricos de ojo podría ayudar a detectar cambios en su conformación y hacer inferencias sobre la importancia de la visión en estas especies. El ojo es el órgano que permite percibir la luz y convertir esa energía lumínica (imagen óptica) en energía eléctrica (imagen neural) (Collin, 2003), pero la luz es afectada por factores físicos y biológicos, para lo cual se han desarrollado adaptaciones que obedecen a la necesidad de captar más luz y de enfocar los objetos en su medio (Evans, 2004).

Generalidades de las especies

El capitán de la sabana (*Eremophilus mutisii*). Se distribuye entre los 2.500 a 3.100 msnm. Se caracteriza por tener un cuerpo cilíndrico y por la ausencia de aletas pélvicas, presenta un patrón variable de pigmentación con manchas verdes en forma vermicular. Puede alcanzar una longitud total de 30 cm (Álvarez *et al.,* 2002), pero se ha reportado una longitud total de hasta 50 cm (Dahl, 1971). La cabeza es ligeramente aplanada, con ojos pequeños laterales de 1.2 a 2.6 mm de diámetro, de acuerdo con la talla del individuo, cubiertos con una membrana semitransparente. El capitán de la sabana presenta hábitos bentónicos, dieta omnívora con tendencia carnívora (Amaya, 1975); en los contenidos estomacales se han encontrado crustáceos, larvas e insectos, moluscos, anélidos, plantas y restos vegetales.

La trucha arco iris (*Oncorhynchus mykiss*). Es una especie foránea introducida a Colombia en 1939 desde Estados Unidos para realizar cultivos en alta montaña (Salazar, 2001). En regiones tropicales su presencia se restringe a altitudes superiores a los 1.200 msnm. Las granjas piscícolas de esta especie se ubican entre los 2.000 y 3.000 msnm en Colombia. Se distribuye ampliamente en las zonas frías como Antioquia, Cundinamarca, Boyacá, Santander y Nariño (Pineda *et al.,* 2004) Su coloración varía según el hábitat, tamaño y edad. *O. mykiss* es una especie carnívora, con preferencia hacia los crustáceos e insectos (quironómidos, coleópteros, dípteros y hemípteros), restos vegetales, simúlidos y tricópteros, como presas secundarias arácnidos, anuros, bivalvos, huevos de peces y peces pequeños incluyendo otras truchas (Ferriz, 1993), los estados juveniles se alimentan de zooplancton (Gall, 1992).

Anatomía e histología general del ojo en teleósteos

El ojo es el órgano que permite percibir la luz, en ecosistemas acuáticos la luz puede variar en longitud de onda (color), intensidad (luminosidad) y dispersión (turbidez y polarización); generando características fóticas únicas en cada micro-hábitat. El ojo de cada especie debe estar adaptado para responder a los estímulos de su entorno como: reconocimiento de posibles predadores, presas, pareja, cambios diarios de luminosidad o cambios de hábitat durante su ciclo de vida (Evans, 2004; Fernald, 2000).

Los peces presentan una estructura ocular similar a la de los demás vertebrados, pero dados los diferentes hábitats y necesidades de visión, el ojo presenta numerosas variaciones en su anatomía y función. Las adaptaciones han dado como resultado tres

funciones diferentes: colectar la luz, enfocar las imágenes en la retina y transformar las imágenes en señales neurales (Fernald, 2000). El ojo se ha descrito anatómicamente por capas. La capa externa o túnica fibrosa, donde se encuentra la esclerótica y la córnea; una túnica media o uveal conformada por la coroides y el iris, por último, una capa interna denominada retina donde se encuentran las diferentes células fotorreceptoras (conos y bastones). El cristalino es la única estructura que cumple las funciones ópticas en teleósteos, tiene forma casi esférica en la mayoría de los peces. Los párpados o membranas también presentan diferentes modificaciones entre las especies (Walls, 1942; Transley, 1965; Nakamura y Yamaguchi, 1991; Sivak y Mujer Luer, 1991; Gratzek y Matthews, 1992; Fernald, 2000; Ostrander. 2000; Smith, 2000; Yonkos *et al.*, 2000; Ross, 2002; Tapas y Josobanta, 2002; Collin, 2003).

METODOLOGÍA

Obtención de muestras

Se trabajó con diez ejemplares maduros de *E. mutisii*, capturados en el río Bogotá, en la región de Suesca (Cundinamarca, Colombia) los cuales se fijaron en una solución de formaldehído 4% (Prophet, 1995). En el caso de *O. mykiss* se usaron 19 ejemplares maduros provenientes de una granja piscícola ubicada en la laguna de Siecha, Cundinamarca. Los individuos fueron capturados en la mañana y anestesiados con una solución salina de tricaina metasulfonato MS-222® a una concentración de 0.1 g/l y se sacrificaron por un corte en la espina dorsal (Ross y Ross, 1999). Posteriormente se extrajeron los ojos de los individuos de las dos especies, y se fijaron en formaldehído 4%.

Medidas macroscopicas

Los ejemplares fueron pesados utilizando una balanza de precisión 0,1 g, se midió la longitud total en centímetros. Utilizando un calibrador de precisión 0,05 mm se tomaron las siguientes dimensiones oculares: diámetro antero-posterior (profundidad), diámetro vertical y diámetro horizontal de los ojos, después de estar fijados en formaldehido al 4% durante ocho días. A partir estos datos anteriores se calcularon el tamaño relativo del ojo (TRO= (diámetro horizontal del ojo/longitud total del pez)*100), el tamaño relativo del cristalino (TRC= (diámetro horizontal del cristalino/diámetro horizontal del ojo)*100 (Paul, 1986; Pankhurst, 1987). Las medidas del diámetro horizontal del cristalino se tomaron después de realizado el proceso histológico que se describe a continuación. Se tomó el mayor valor del diámetro horizontal del cristalino a partir de los datos obtenidos de las imágenes digitalizadas.

Procesamiento de tejidos

Se utilizó el procesamiento histológico estándar (Prophet, 1995), con algunas modificaciones en los tiempos de fijación. Se obtuvieron cortes sagitales dorsoventrales de 5 µm de espesor utilizando un micrótomo de rotación HM-340E. La coloración de los cortes se realizó según la técnica de Harris, Hematoxilina-Eosina (H&E) (Allen, 1995). Los cortes se observaron al microscopio óptico y se describió la histología general de los ojos basados en los siguientes parámetros: túnica fibrosa, cornea, esclerótica, falso párpado, coroides, iris, retina (y sus diferentes capas) y cristalino. Los cortes

analizados fueron los correspondientes a la parte media del ojo, a la altura del nervio óptico, donde se observan con mayor claridad las estructuras.

Análisis morfométrico

La digitalización de imágenes se realizó utilizando un microscopio digital Intel® Play® QX3TM en un aumento de 60X. El procesamiento y análisis de las imágenes se hizo con el programa Scion Image de libre distribución (http://www.scioncorp.com/). Las mediciones realizadas fueron: espesor de la retina: el cual fue medido en dos zonas cercanas al nervio óptico denominadas retina temporal y dos zonas ubicadas hacia la córnea designadas como retina lateral; espesor del iris que se mido en dos regiones, espesor de la córnea, espesor de la esclerótica, diámetro horizontal y antero-posterior del cristalino y espesor del falso párpado.

Análisis estadístico

Los datos obtenidos se analizaron con el paquete estadístico de libre distribución R (http://www.r-project.org/). Con los datos de los promedios de ojo derecho e izquierdo, se obtuvo el dato por cada individuo para cada estructura. Finalmente con los datos promedio de cada individuo, se calculó la media por especie por cada estructura medida, con el fin de realizar una comparación entre capitán de la sabana y trucha arco iris. Se realizaron pruebas de análisis de varianza (ANOVA). En cada especie se hicieron estas pruebas estadísticas para detectar diferencias significativas entre: el ojo derecho e izquierdo de cada individuo, espesor del iris entre especies, espesor de la córnea entre especies, diámetro horizontal y vertical del cristalino, espesor de la retina y diferencias en la retina temporal y lateral. Para constatar la distribución normal de los datos se realizó la prueba de Shapiro-Wilk. Se realizó la prueba de Tukey para establecer jerarquías entre el ojo derecho e izquierdo, zonas de la retina, retina temporal y lateral y especies (Zar, 1999).

RESULTADOS

La longitud total y peso promedio de los 10 individuos de capitán de la sabana utilizados en este estudio fue 22,25 cm +/- 4,8 y 116,96 g respectivamente; en trucha arco iris los 19 ejemplares presentaron un peso promedio de 264,79 g y una la longitud total promedio de 27,94 cm +/- 1,74.

Los datos de las dimensiones oculares no mostraron diferencias estadísticas significativas entre el ojo derecho e izquierdo, diámetro horizontal $p< 0,89$; diámetro vertical $p< 0,91$, diámetro antero-posterior $p< 0,7$. La forma del ojo de ambas especies es lenticular, donde el diámetro horizontal es mayor que el diámetro vertical y el antero-posterior, capitán de la sabana $p< 7,2e-11$, trucha arco iris $p< 2,2e-16$; como se muestra en la Tabla 1. Externamente la forma de la pupila en capitán de la sabana es alargada nasocaudalmente y trucha arco iris presenta una pupila circular. A partir del promedio de los datos anteriores (diámetro horizontal del ojo y longitud total) se calculó el tamaño relativo del ojo (Tabla 2).

El cristalino de ambas especies es esférico, capitán de la sabana $p<0,92$, trucha arco iris $p<0,87$, sin embargo el cristalino de trucha arco iris es de mayor tamaño (Fig .1).

	E. mutisii	*O. mykiss*
Individuos	10	19
n	20	38
Diámetro horizontal	2,21mm +/- 0,35	10,90mm +/- 0,44
Diámetro vertical	1,94mm +/- 0,23	10,25mm +/- 0,52
Diámetro antero posterior	1,36mm +/- 0,25	7,18mm +/- 0,58

Tabla 1. Dimensiones oculares (promedio +/- desviación estándar) de capitán de la sabana y trucha arco iris.

Ambas especies presentan tres capas, una capa externa, que corresponde a la capsula del cristalino, donde no se observan células, una capa media de epitelio simple cuboidal, también denominado epitelio subcapsular; y un tejido acidofílico hacia el interior con fibras dispuestas en forma concéntrica (Fig. 2).

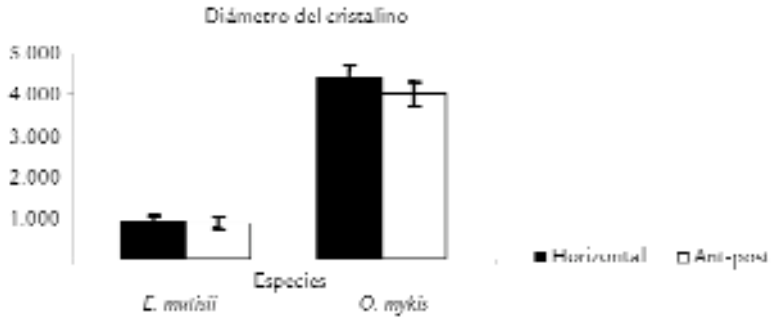

Figura 1. Diámetro promedio (vertical y horizontal) en micrómetros del cristalino en *E. mutisii* y *O. mykiss*.

La túnica fibrosa es una capa continua, se puede observar entre la córnea y la esclerótica una zona de transición denominada limbus, en trucha arco iris se comienza a observar la presencia de cartílago. En ambas especies el tejido conectivo denso de la córnea se vuelve irregular (Fig. 4). La esclerótica de capitán de la sabana se presenta como un tejido conectivo denso, con fibroblastos y fibras de colágeno, con un espesor promedio de 72,39 µm +/- 12,77. En trucha arco iris, se presenta como un tejido cartilaginoso con un espesor promedio de 367,32 µm +/- 52,06, según estos datos trucha arco iris presenta una esclerótica de mayor espesor. Esta estructura en *O. mykiss* presenta un pericondrio, una matriz con condrocitos y una membrana que recubre la esclerótica denominada lámina fusca (Fig. 4).

En la córnea de capitán de la sabana (Fig. 5A), se observa un estroma fibroso de tejido conectivo denso (TCD), el cual está recubierto por un epitelio (Ep) simple externo y uno interno. En el caso de trucha arco iris (Fig. 5B), esta estructura presenta un epitelio externo escamoso estratificado (EpEE), seguido de una membrana fibrilar eosinofila, denominada membrana de Bowman (MB), y un endotelio plano simple (EnPS) ubicado hacia el humor vítreo; entre estos dos epitelios se encuentra un tejido conectivo denso regular (TCDR), denominado estroma corneal, donde se observan fibroblastos y fibras de colágeno.

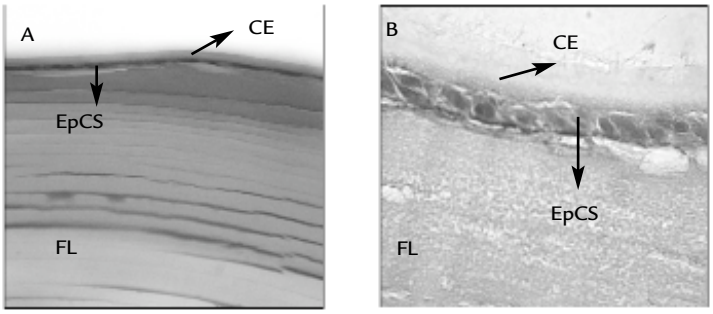

Figura 2. Micrografía de corte transversal de cristalino (H&E), A. Capitán de la sabana. B. Trucha arco iris CE: capa externa, EpCS: epitelio cúbico simple, FL: fibras del cristalino. 400X.

El iris de capitán de la sabana se observa como una proyección de la coroides. Se encuentra recubierto por la membrana celular anterior (Me) hacia la cámara anterior, que es la continuación del endotelio de la córnea y por un epitelio cúbico simple (EpCS) en la parte de la cámara posterior. El iris de trucha arco iris tiene la misma conformación, pero dentro de la lámina pigmentada se observa un estroma de tejido laxo con fibras musculares (Fig. 7). El espesor promedio del iris en *E. mutisii* y *O. mykiss*, no son significativamente diferentes, capitán de la sabana: $p< 0,47$; trucha arco iris: $p< 0,87$, como se observa en la figura 3.

Tamaño relativo del ojo (TRO)	Capitán de la sabana	Trucha arco iris
Diámetro horizontal del ojo (cm)	0,22	1,09
Rango diámetro horizontal del ojo	0,18 - 0,28	1,00 - 1,19
Longitud total (cm)	22,25	27,94
Rango longitud total	17,4 – 31,2	25,5 - 31,5
Tamaño relativo (%)	0,99	3,9
Tamaño relativo del cristalino (TRC)		
Diámetro horizontal del cristalino (cm)	0,09	0,44
Rango tamaño relativo	0,08 - 0,15	0,36 - 0,41
Tamaño relativo del cristalino (%)*	40,90	40,36

Tabla 2. Tamaño relativo del ojo y cristalino. *La proporción del tamaño relativo del cristalino respecto al tamaño del ojo se calculó a partir de 10 individuos de capitán de la sabana y 7 de trucha arco iris.

La cornea de trucha arco iris tiene un espesor promedio mayor que capitán de la sabana. Sin embargo, capitán de la sabana presenta una estructura sobre la cornea denominada falso párpado. Los promedios y desviaciones estándar (iris, cornea y falso párpado) se observan en la figura 5. El falso párpado presenta dos capas, la epidermis con células de la epidermis y mucosas, seguida por una capa de tejido denso regular (Fig. 8). La coroides se observa como un tejido altamente pigmentado de coloración café oscuro. En el caso de trucha arco iris, se observa la glándula coroides como un tejido vascularizado en forma de herradura (Fig. 9).

La retina de capitán de la sabana y trucha arco iris tiene la misma estructura; está formada por ocho capas y dos membranas en las cuatro zonas utilizadas para realizar

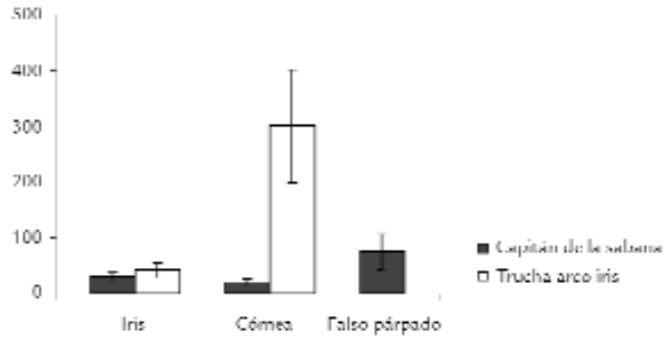

Figura 3. Espesor promedio de iris, córnea y falso párpado en micrómetros de capitán de la sabana y trucha arco iris.

este estudio. La observación histológica de la retina temporal y lateral en las dos especies no mostró diferencias estructurales evidentes (Fig. 10). El epitelio pigmentado esta situado hacia la esclerótica, en ambas especies se observa la lámina vítrea. En capitán de la sabana las células del epitelio pigmentado presentan agrupaciones y en trucha arco iris se observan como una capa simple de células cuboidales. Las capas plexiforme interna y externa se tiñen eosinófilas en ambas especies. La capa plexiforme externa se ubica entre la capa nuclear externa e interna y la capa plexiforme interna entre la capa nuclear interna y la capa de células ganglionares. En trucha arco iris se distinguen las membranas limitantes externa e interna, pero en capitán de la sabana no se pueden observar con facilidad. La membrana limitante externa ubicada entre la capa nuclear externa y la capa plexiforme externa al igual que la membrana limitante interna que separa la retina del humor vítreo. La capa ganglionar presenta células esféricas con un núcleo basofílico muy grande y un citoplasma reducido. La capa de fotorreceptores en ambas especies está formada por los segmentos externos de las células visuales, que se tiñen eosinofilas. En las dos especies se observan los bastones con un segmento externo largo y, los conos lo presentan más corto. Posteriormente se encuentra la capa nuclear externa, que es afín a la hematoxilina, formada por los núcleos de las células fotorreceptoras. Los conos en capitán de la sabana presentan gotas de aceite en el segmento interno. En la capa nuclear interna se observan células que presentan diferencias morfológicas. Existen células alargadas con núcleo basofílico

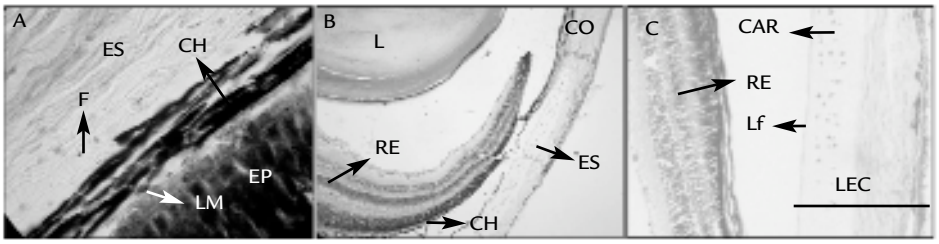

Figura 4. Disposición de la esclerótica y la coroides (H&E) en, A capitán de la sabana (340X), B (40X) trucha arco iris y C (120X) trucha arco iris. CH: coroides, CO: córnea, EP: epitelio pigmentado, ES: esclerótica, F: fibroblasto, I: iris, L: lente, LM: lámina vítrea, RE: retina. limbus esclerocorneal (LEC) de trucha arco iris, CAR: cartílago, Lf: lámina fusca.

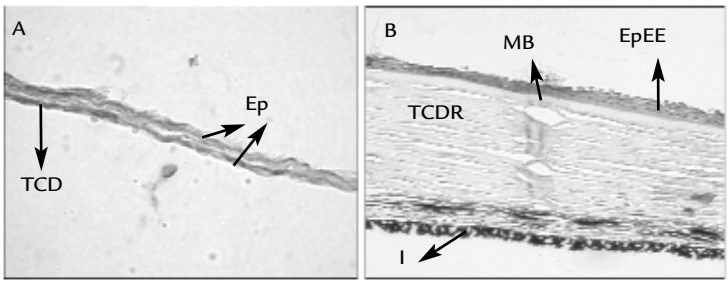

Figura 5. Micrografía de córnea (H&E): A capitán de la sabana y B trucha arco iris. Ep: epitelio, EpEE: epitelio escamoso estratificado, I: iris, MB: membrana de Bowman, TCD: tejido conectivo denso, TCDR: tejido conectivo denso regular. 400X.

que corresponden a células horizontales, las cuales se ubican más cerca de la capa plexiforme externa. Células amacrinas que presentan un núcleo grande con un citoplasma reducido, se encuentran hacia la capa plexiforme interna. En medio de estas dos capas: células horizontales y células amacrinas se encuentran las células bipolares con forma ovoide, que presentan un núcleo basofílico que se tiñe en mayor proporción, comparado con las células amacrinas.

El espesor promedio de las cuatro zonas de la retina utilizadas para la evaluación morfométrica no presentó diferencias estadísticamente significativas (Figura 9) capitán de la sabana p<0,65 trucha arco iris p<0,57.

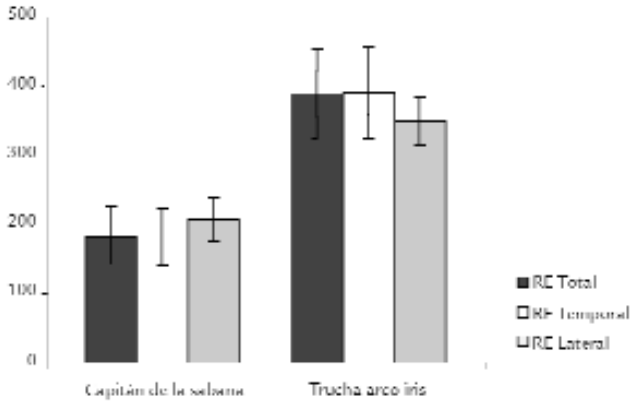

Figura 6. Espesor promedio en micrómetros de la retina total promedio de las cuatro zonas, retina temporal y retina lateral, para capitán de la sabana y trucha arco iris.

DISCUSIÓN

La forma del ojo de ambas especies es lenticular, esta es la forma típica del ojo de teleósteos (Walls, 1942; Munz, 1971; Anderson y Mitchum, 1974), el cual se presenta aplanado antero-posteriormente. Generalmente las especies de nado rápido, presentan un ojo horizontalmente alargado (Walls, 1942), como trucha arco iris, capitán de la sabana presenta la misma característica a pesar de ser una especie

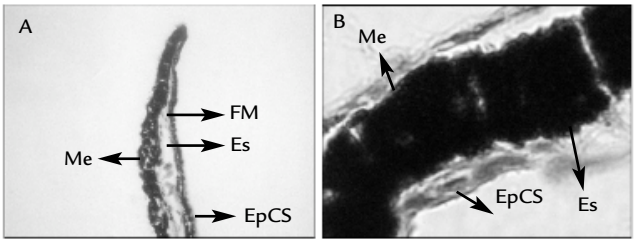

Figura 7. Detalle de iris (H&E) en: A trucha arco iris (160X) y B capitán de la sabana (1200X). Es: estroma, EpCS: epitelio cúbico simple, FM: fibras musculares, Me: membrana celular anterior.

bentónica y de nado lento. El ojo de *O. mykiss* es de mayor tamaño que el de *E. mutisii*, cuando se comparan las dimensiones oculares promedio y el tamaño relativo del ojo (TRO). Un ojo de mayor tamaño puede contener una pupila con mayor área, la cual capta y permite la entrada de un mayor número de fotones. Estas son características ópticas que benefician la agudeza y sensibilidad visual y con ello la recepción del estimulo externo de la luz.

Se han realizado estudios que relacionan el tamaño del ojo con el hábitat de las especies y se ha determinado que peces carnívoros presentan ojos de mayor tamaño que especies con otras dietas (Paul, 1986; Pankhurst 1987), tal como se presenta en trucha arco iris; esta tendencia también se observa con especies de hábitos crepusculares y nocturnos (Pankhurst, 1987).

Capitán de la sabana es una especie carnívora y crepuscular, sin embargo presenta con tendencia ojos relativamente pequeños; este resultado se puede comparar con los obtenidos en *Hiporhamphus ihi,* que es una especie nocturna, donde fue demostrado que el sentido visual no es muy importante para la alimentación, pero utiliza sistemas no visuales para esta actividad (Pankhurst, 1987). Estudios realizados en capitán de la sabana han encontrado células sensitivas en los barbillones (Bonilla, observaciones no publicadas), a partir de esto se podría sugerir que esta especie utiliza el tacto además de la visión para su alimentación.

La forma del cristalino en trucha arco iris y capitán de la sabana es casi esférico, como se reporta para la mayoría de teleósteos (Land y Nilsson, 2002). El tamaño del cristalino es menor en *E. mutisii* que en *O. mykiss*. Dado que el cristalino es la única estructura refractiva en peces, el tamaño de este determina la cantidad de luz que va a ser utilizada para la formación de imágenes en la retina, por lo tanto un cristalino de mayor tamaño se podría traducir en una mayor resolución, porque el radio del lente esta directamente relacionado con la longitud focal (f), al aumentar f se incrementa el ángulo de inci-

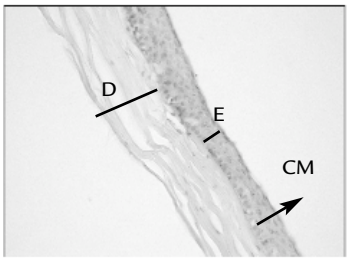

Figura 8. Micrografía de falso párpado en capitán de la sabana. 120X. CM: célula mucosa, E: epidermis, D: dermis.

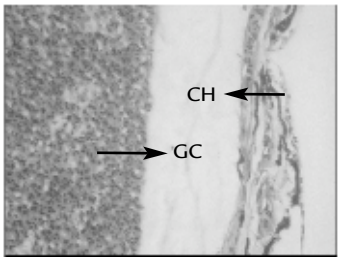

Figura 9. Glándula coroides en trucha arco iris CH: coróides, GC: glándula coróides. 160X.

dencia de la luz sobre la retina (Pankhurst y Eagar, 1996). A pesar que el diámetro del cristalino es mayor en trucha arco iris que en capitán de la sabana, al comparar el tamaño relativo del cristalino respecto al ojo las dos especies presentan un valor similar. Con este estudio no se podría afirmar que capitán de la sabana tiene una resolución visual menor que trucha arco iris, debido a que el cálculo de esta propiedad óptica requiere establecer la densidad de los fotorreceptores y de las células neuronales en la retina. Sin embargo, se podría decir que a partir del diámetro del cristalino y el tamaño del ojo, trucha arco iris presenta características que favorecen la resolución y la sensibilidad visual, porque cuando el ángulo de incidencia de los rayos de luz sobre la retina aumenta, el numero de fotorreceptores estimulados es mayor. Los peces con ojos pequeños, como capitán de la sabana, no pueden mejorar su resolución visual disminuyendo el tamaño de los conos y bastones e incrementando la densidad de estos, porque al disminuir el tamaño de las células fotorreceptoras, estas dejan de ser funcionales (Pankhurst, 1987).

La forma de la pupila de las especies estudiadas es diferente. Capitán de la sabana presenta una pupila nasocaudalmente alargada, esta forma beneficia la resolución visual, ya que pupilas de formas asimétricas reducen la aberración esférica porque restringen el paso de luz que incide en la periferia del lente (Murphy y Howland, 1991). Trucha arco iris presenta una pupila de forma circular, probablemente la corrección de la aberración esférica no se da por la forma de la pupila. Se han realizado estudios que afirman que la forma de la pupila influye en la distribución de células ganglionares y fotorreceptoras (Peterson y Rowe, 1980), por las características de la forma de la pupila en las dos especies, probablemente existen diferencias en la topografía de la retina.

El espesor promedio del iris en *E. mutisii* y *O. mykiss*, no son significativamente diferentes. Este hecho se podría explicar por la ausencia de movimiento de la pupila en la mayoría de teleósteos.

El espesor promedio de la córnea es menor en capitán de la sabana comparado con trucha arco iris; la función principal de la córnea es dejar pasar los rayos de luz incidentes (Douglas, 1990), por lo tanto se podría pensar que capitán de la sabana recibe mayor intensidad lumínica en la retina, sin embargo la presencia de una membrana que recubre el ojo (Transley, 1965), denominada en este estudio falso párpado, con un espesor tres veces mayor que la córnea, podría reducir la sensibilidad de la retina, pero posiblemente contribuir a la protección del ojo.

La retina de trucha arco iris presenta un espesor promedio mayor que la de capitán de la sabana, como se observa en la figura 6. La retina de capitán de la sabana tiene

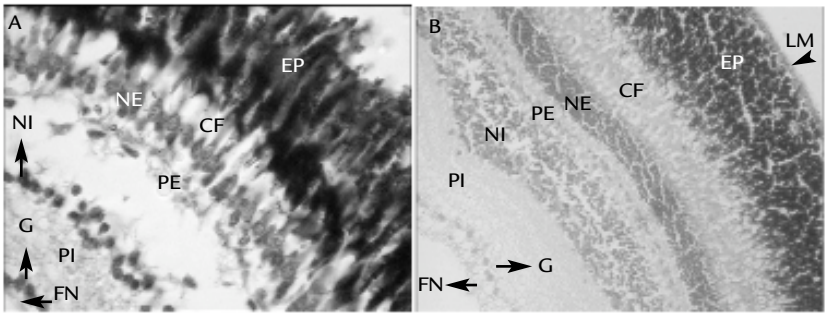

Figura 10. Corte transversal de retina, A capitán de la sabana (400X), B trucha arco iris (160X). LM: lámina vítrea, EP: epitelio pigmentado, CF: células fotorreceptoras, NE: nuclear externa, PE: plexiforme externa, NI: nuclear interna, PI: plexiforme interna, G: ganglionar, FN: fibras nerviosas.

un grosor promedio similar al obtenido en otros estudios, donde los valores oscilan entre 200 y 300 µm, disgregando los efectos de encogimiento durante la fijación y la inclusión. Sin embargo, está reportado para especies que habitan en fondos fangosos como mooneye (*Diodon tergisus*), que tienen una retina substancialmente más gruesa, más o menos de 500 µm (Bowmajer, 1990). Resultados similares se han encontrado en peces cardinales de hábitos nocturnos, donde la retina es más grande que la de peces diurnos y el número de células encontradas es mucho mayor en peces nocturnos (Pankhurst, 1987). A partir de estos estudios se podría inferir que la visión de capitán de la sabana no es un sentido que tenga la misma importancia como para otras especies del mismo hábitat.

En este estudio no se encontraron diferencias entre el espesor de la retina lateral y temporal en ninguna de las dos especies, sin embargo, se ha reportado que hay diferencias en la densidad de fotorreceptores y/o de células neuronales a lo largo de la retina, afectando el espesor de esta. La zona temporal de la retina tiene mayor incidencia de luz, lo que puede causar una mayor concentración de células fotorreceptoras (Collin, 2003); sin embargo se ha reportado que la zona lateral es una zona de formación de nuevas células. Con la metodología utilizada en este estudio no se detectaron areae centrales, debido a que no se presentaron diferencias de espesor entre las cuatro zonas evaluadas, probablemente con un conteo de células se podrían encontrar resultados diferentes.

La retina temporal y lateral en las dos especies presenta la misma conformación estructural, para observar la topografía de la retina y determinar posibles diferencias entre estas dos zonas es necesario establecer la densidad de las células fotorreceptoras y neuronales. Con los resultados de este estudio, solo se puede afirmar que no se encontraron diferencias en el espesor de estas dos áreas.

La retina de las dos especies contiene conos y bastones; en capitán de la sabana y trucha arco iris se observaron conos simples y bastones. Se ha reportado para peces gato, la ausencia de conos dobles en especies que habitan aguas turbias y que se alimentan de presas con poca movilidad (Locket, 1977; Nag y Sur, 1992; Douglas *et al.,* 2002), lo que concuerda con la dieta reportada para capitán de la sabana (Jiménez y Pinto, 2005), sin embargo, afirmar la carencia total de conos dobles en esta especie no es posible, dado que se podría llegar a una mala identificación por la

ruptura de segmentos externos de los conos o por la sobreposición de conos simples. La conformación estructural de la coroides es diferente en las dos especies. En el caso de trucha arco iris se presenta una glándula coroides conspicua, que está relacionada con la alta demanda de oxígeno por parte de la retina y refleja su condición de cazador visual. En capitán de la sabana no se observó ninguna modificación de la coroides, probablemente porque los requerimientos nutricionales y de oxígeno de la retina son menores.

La esclerótica es una capa firme que rodea la coroides, provee rigidez y le da la forma al ojo, además es una estructura que está relacionada con la velocidad de nado en los peces (Transley 1965); trucha arco iris es un cazador visual carnívoro, consume presas vivas y habita en lugares con flujo de agua constante, la presencia de cartílago en la esclerótica puede ayudar a proteger el ojo durante las funciones diarias de esta especie. Capitán de la sabana es una especie bentónica, con tendencia carnívora, pero que además consume otro tipo de alimento como moluscos y plantas (Jiménez y Pinto, 2005), no es de nado rápido y por lo tanto no necesita soporte para mantener la forma del ojo.

CONCLUSIÓN

En conclusión, puede decirse que histológicamente los ojos de ambas especies siguen el patrón general de los teleósteos, pero que entre ellas presentan diferencias, especialmente la ausencia de la glándula coroides y cartílago en capitán de la sabana, el mayor tamaño de los ojos y el cristalino en la trucha, el mayor espesor de la retina, y la córnea en la trucha, reflejan la diferencia de hábitat entre las especies y la importancia relativa de la visión para cada una.

AGRADECIMIENTOS

Este trabajo se realizó gracias al apoyo financiero de la Universidad Militar Nueva Granada, la Fundación al Verde Vivo, y la Embajada Real de los Países Bajos

BIBLIOGRAFÍA

ALLEN TC. Hematoxilina y Eosina. En: Prophet E. Instituto de Patología de los Estados Unidos de América (AFIP). Métodos Histotecnológicos. Publicado por: Registro de patología de los Estados Unidos de América. Washington D.C. ARP. 1995. p. 55-60.

ALVAREZ R, PINILLA GA, GONZALEZ JA, LEHMANN P, FORERO JE, ROSADO R. *Eremophilus mutisii*. En: Mojica JI, Castellanos C, Usma S, Alvarez R. (Eds.). Libro Rojo de Especies Dulceacuícolas de Colombia. La serie Libros Rojos de Especies Amenazadas de Colombia. Instituto de Ciencias Naturales Universidad Nacional de Colombia, Ministerio del Medio Ambiente, Bogotá, Colombia. 2002. p. 196.

AMAYA R. Contribucion al estudio biológico del capitán de la sabana *Eremophilus mutisii* (Humbolt 1805) en el lago de Tota. [Trabajo de grado]. Facultad de Biología Marina. Universidad Jorge Tadeo Lozano. Bogotá.1975. p.110.

ANDERSON BG, MITCHUM DL. Atlas of trout histology. Wyoming game & fish department. 1974. p. 96-99.

BOWMAKER JK. .Visual pigments of fishes. En: Douglas RH, Djamgoz MBA (Eds). The Visual System of fish. Chapman & Hall New York. Springer –Verlag. 1990. 465. p. 81-108.

COLLIN SP, SHAND J. Retinal Sampling and the Visual Field in Fishes En: Collin SP, Marshall JN. Sensory Processing in Aquatic Environments. Springer. 2003. p. 139-170.

DAHL G. Los peces del Norte de Colombia. Ministerio de Agricultura. Instituto de desarrollo de los recursos Naturales renovables. INDERENA. 1971.

DOUGLAS RH, COLLIN SP, CORRIGAN J. The eyes of suckermouth armoured catfish (Loricariidae, subfamily Hypostomus): pupil response, lenticular longitudinal spherical aberration and retinal topography. J. Exp. Biol. 2002;205:3425-3433

EVANS B. A fish's eyes view of habitat change. En; Von Der Emde G, Mordans J, Kapoor BG. The Senses of Fish, adaptations for the receptions of natural stimuli. Kluwer Academic publishers. London. 2004. p. 1-30.

FERNALD RD. Sensory systems. En: Ostrander G. The Laboratory Fish. Academic Press, USA. 2000. p. 225-233, 451-462.

FERRIZ RA. Algunos aspectos de la dieta de cuatro especies ícticas del río Limay. Rev. Ictiol. 1993;2:1-7.

GALL GAE, CRANDEL PA. The rainbow trout. Aquacult. 1992;100:1-10.

GRATZEK JB, MATTHEWS JR. Aquarology: The science of fish health management. Tetra Press. 1992 p. 161-165.

JIMENEZ JA, PINTO GJ. Aspectos biológicos del capitan de la sabana Eremophilus mutissi (Humbolt, 1805. Pisces) de un tramo del río Bogotá en el municipio de Suesca (Cundinamarca), Colombia. [Trabajo de grado]. Facultad de Ciencias, Programa de Biología Aplicada, Universidad Militar Nueva Granada, Bogotá, Colombia. 2005. 173 p.

LAND MF, NILSSON DE. Animal Eyes, Oxford Animal Biology Series. Oxford University Press. Oxford. 2002.

MUNZ FW. Vision: Visual Pigments. En: Hoar, W.S. & Randall, D. J. Fish Physiology. Vol. Academic Press. New York. 1971. Vol. 5. p. 1-3.

MURPHY CJ, HOWLAND HC. The functional significance of crescent-shaped pupils and multiple pupillary apertures. J. Exp. Zool. 1991. Vol. 5 p. Suppl. 22-28.

NAKAMURA K, YAMAGUCHI H. Distribution of scleral ossicles in Teleost fishes. Memoirs of Faculty of Fisheries of Kagoshima University. 1991. Vol. 40. p. 1-20.

OSTRANDER G. The Laboratory Fish. Academic Press, USA. 2000.

PANKHURST NW. Intra and Interspecific changes in retina morphology among mesopelagic and demersal teleosts from the slope of New Zealand. Env. Biol. Fish. 1987;19(4):269-280.

PAUL LJ. New Zealand. An identification guide. Reed Methuen. Auckland. 1986. p. 186.

PETERSON EH, ROWE MH. Different regional specializations of neurons in the ganglion cell layer and inner plexiform layer of the California horned shark, Heterodontus francisci. Brain Res. 1980;201:195-201.

PINEDA H, JARAMILLLO J, ECHERRRI D, OLIVERA M. Triploidía en Trucha Arco Iris (*Oncorhynchus mykiss*): posibilidades en Colombia. Rev. Col. Cienc. Pec. 2004;17:45-52.

PROPHET E. Instituto de Patología de los Estados Unidos de América (AFIP). Métodos Histotecnológicos. Publicado por: Registro de patología de los Estados Unidos de América ARP. Washington D.C. 1995. p. 27-34.

RODRIGUEZ A, ROSADO R. Ensayos de reproducción inducida de capitán de la sabana *Eremophilus mutisii* (Humboldt, 1805). Boletín Regional de Acuicultura. 1992. p. 5.

ROSS LG, ROSS BR. Anaesthetic and Sedative Techniques for Aquatic Animals Blackwell Science. Oxford. 1999.

SALAZAR G. Fundamentos de acuicultura continental: Consideraciones generales sobre la acuicultura. En: Rodríguez-Gómez H, Daza PV, Carrillo M. INPA. Bogotá. Colombia. 2001. p. 1-18.

SIVAK JG, LUER CA. Optical development of the ocular lens of an elasmobranch. Raja elanteria. Vision Res. 1991;31:373-382.

SMITH CUM. Biology of Sensory System. John Wiley & Sons LTD. Chichester. 2000. p. 236-291.

TAPAS C, JOSOBANTA B. Retinal cytoarchitecture in some mountain stream teleosts of India. Env. Biol. Fish. 2002;63:435-449.

TRANSLEY K. Vision in vertebrates. Chapman & Hall. London. 1965. p. 100-107.

WALLS GI. The Vertebrate eye and its Adaptative radiation. Hafner. New York. 1942.

YONKOS LT, FISHER DEJ, REIMSCHUESSEL R, KANE AS. Atlas of fathead minnow normal histology. An online publication of the University of Maryland Aquatic Pathobiology Center. (http://aquaticpath.umd.edu/fhm) 2000.

ZAR J. Biostatistical Analysis.4th Edition. Pearson Education. NewYork. 1999. p. 23-29, 210-214, 177-189.

ZANUY J, CARRILLO M. La reproducción de los teleósteos y su aplicación en la acuicultura. INRA publ. Paris.1990. p. 1-131.