

## Tratamiento ortodóntico en paciente con periodontitis crónica avanzada generalizada: reporte de un caso\*

Orthodontic treatment in a patient with advanced chronic generalized periodontal disease: a case report

Iván Porto Cortés 1

Iván Porto Puerta 2

Antonio Díaz Caballero 3

### RESUMEN

El tratamiento de ortodoncia es un procedimiento que busca corregir la maloclusión y mejorar la estética dental a través de fuerzas leves por periodos de tiempos largos o medianos, dicho tratamiento en pacientes periodontalmente comprometidos genera polémica debido a que la colocación de la aparatología puede incrementar la formación de biopelícula y por ende agravar la periodontitis; también las fuerzas ejercidas podrían aumentar la reabsorción ósea. Sin embargo, en la actualidad se pueden encontrar estudios que confirman que el tratamiento de ortodoncia ayuda al periodonto enfermo gracias a los diferentes movimientos dentales que se producen durante éste; siempre y cuando el ortodoncista y periodoncista trabajen en conjunto, eduquen y motiven al paciente a cambiar sus hábitos de higiene bucal y sigan unos parámetros determinados. El objetivo principal del artículo es la presentación de un caso clínico en el que se realizó un tratamiento de ortodoncia a un paciente con periodontitis crónica avanzada generalizada y con relación canina clase III para detener el avance de esta enfermedad, además para corregir la maloclusión y lograr una buena estética facial y dental. En conjunto con este tratamiento se realizaron procedimientos de mantenimiento periodontal tales como profilaxis dental, fase higiénica y enseñanza en higiene bucal. Los resultados del tratamiento se consideraron satisfactorios, se culminó sin pérdida dentaria, con oclusión en clase 1 de Angle, una buena estética facial y dental, un periodonto sano y un paciente educado en higiene bucal.

### PALABRAS CLAVES:

Ortodoncia, Periodontitis Crónica, Salud Pública, Maloclusión, Recesión Gingival.

### ABSTRACT

Orthodontic treatment is a procedure which seeks to correct malocclusion and improve dental aesthetics of a through slight Forces for periods of long or medium times, such treatment in Patients periodontally compromised controversial genres, because que placement brackets can increase the accumulation of plaque and aggravate periodontal disease, also the Forces exercised, could increase Does bone resorption; However, you can find new studies that confirm that orthodontic treatment helps the patient periodontium, thanks to the different dental movements that occur during this; As long as the orthodontist and periodontist work together, educate and motivate the patient to change their hygiene habits oral And Following certain parameters. The principal objective of this article is the presentation of a clinical case in which an Orthodontic treatment was made, in a patient with chronic generalized periodontitis Advanced and canine Relationship Class III, with the aim of stopping the advance of this disease, also to correct the malocclusion and achieve a good facial and dental aesthetics; in conjunction with this treatment, periodontal procedures were made, dental prophylaxis, hygiene phase and oral hygiene education; The results of the treatment were considered satisfactory, none Tooth loss, Class 1 occlusion Angle, Good facial and dental aesthetics, a healthy periodontium and an educated patient in oral hygiene.

### KEYWORDS:

Orthodontics, Chronic Periodontitis, Public Health, Malocclusion, Gingival Recession.

\* Reporte de caso clínico, realizado en la Facultad de odontología de la Universidad de Cartagena.

1 Odontólogo Universidad de Cartagena. Ortodoncista, Universidad de Cartagena. Especialista en gerencia en salud Universidad de Cartagena. Profesor postgrado de ortodoncia de la Universidad de Cartagena. Dirección de correspondencia: Manga Carrera 16 # 25- 23, Cartagena, Colombia. Correo electrónico: ivan-enriqueporto@hotmail.com

2 Joven investigador, grupo semillero de investigación GITOU, Facultad de odontología Universidad de Cartagena. Correo electrónico: iportop@unicartagena.edu.co

3 Odontólogo, Universidad de Cartagena. Periodoncista, Pontificia Universidad Javeriana. Magister en Educación Universidad del Norte. Doctor en Ciencias Biomédicas Universidad de Cartagena. Profesor titular Facultad de Odontología Universidad de Cartagena. Correo electrónico: adiazc1@unicartagena.edu.co

### Citación sugerida

Porto I, Porto I, Caballero A. Tratamiento ortodóntico en paciente con periodontitis crónica avanzada generalizada: reporte de un caso. *Acta Odontol* [en línea] 2016; 6(1): 187-196 [fecha de consulta dd/mm/aaaa]. Disponible desde: <http://www.revistas.unal.edu.co/index.php/actaodontocol>

Recibido	Marzo 1 de 2016
Aprobado	Mayo 30 de 2016
Publicado	30 de junio de 2015

## INTRODUCCIÓN

La enfermedad periodontal es considerada una enfermedad infecciosa-inflamatoria que, de acuerdo al grado de compromiso, puede llevar a la pérdida total de los tejidos de soporte del diente. Considerando que la etiología de la enfermedad es principalmente infecciosa (Biopelícula) (1) evoluciona con el tiempo si no es tratada; inicialmente puede cursar como gingivitis para luego proseguir con una pérdida de inserción conectiva, recesión gingival e incluso la pérdida de hueso, dejando sin soporte óseo al diente. La pérdida del soporte implica la pérdida irreparable del diente. En la periodontitis crónica avanzada se evidencia una pérdida de inserción superior a los 5 milímetros y superior a un tercio de la longitud radicular, la existencia de afectaciones furcales de grado II y/o III y profundidades de sondaje superiores a 6 milímetros (2).

El paciente típico que padece de periodontitis crónica tiene más de 30 años y presenta importantes depósitos de placa y cálculo, asociados a presencia de inflamación gingival, bolsas periodontales y pérdida de inserción. En la mayoría de los casos, la enfermedad progresa lentamente aunque pueden presentarse episodios cortos de pérdida rápida de inserción. La periodontitis crónica se denominaba anteriormente periodontitis del adulto porque se creía que sólo los adultos desarrollaban la enfermedad; sin embargo, los datos epidemiológicos muestran claramente que la enfermedad puede afectar también a niños y adolescentes.

Aunque la periodontitis crónica puede presentarse de manera localizada o generalizada, las dos formas parecen ser idénticas en cuanto a su etiología y patogenia. Es importante tener en cuenta que la periodontitis puede ser una manifestación de, al menos, 16 enfermedades sistémicas. En la mayoría de estas enfermedades sistémicas hay tanto una disminución en la resistencia del huésped a las infecciones, como alteraciones del tejido conectivo gingival que aumentan la susceptibilidad a la degradación de causa inflamatoria (3, 4); por ende, se debe identificar la etiología de la enfermedad para clasificarla y realizar un diagnóstico certero.

La enfermedad periodontal crónica es muy común en países no desarrollados, principalmente en estratos socio económicos bajos debido a que reciben una inadecuada e insuficiente educación en el cuidado de la salud bucal, además carecen de los recursos suficientes para acceder a una consulta odontológica y, con frecuencia, no pueden adquirir los artículos o productos básicos de higiene bucal (5).

La técnica más eficaz para combatir la periodontitis son los buenos hábitos de higiene bucal, es primordial una técnica correcta de cepillado con pasta dental complementada con flúor; otro método es el uso del hilo dental para remover la biopelícula alojada en los espacios interdientales (6). Estas técnicas o hábitos se deben poner en práctica toda la vida; durante la ortodoncia son indispensables para evitar complicaciones en pacientes periodontalmente enfermos.

La ortodoncia es una disciplina, o especialidad, de la odontología que busca la correcta alineación de los dientes y la mejoría de la relación oclusal y mandibular. Esto no sólo ayuda a una mejor masticación, habla y estética facial sino que también contribuye a la salud bucal y general, mejorando así la calidad de vida. Al igual que cualquier otra modalidad de tratamiento, el tratamiento de ortodoncia, además de sus beneficios también tiene riesgos y complicaciones asociadas. Sin embargo, el riesgo y las complicaciones asociadas con el tratamiento que son reportados son considerablemente menores en comparación con otras intervenciones quirúrgicas o no quirúrgicas (7); los efectos adversos más frecuentes de este tratamiento pueden ser locales y/o sistémicos;

entre estos están, decoloración, descalcificación y pérdida de dientes; reabsorción radicular, complicaciones periodontales, trastornos psicológicos, complicaciones gastrointestinales, reacciones alérgicas, endocarditis infecciosa y el síndrome de fatiga crónica (8).

Los pacientes que son tratados con ortodoncia y que padecen de enfermedad periodontal crónica avanzada generalizada, tienen un pronóstico reservado debido a la susceptibilidad a sufrir efectos adversos periodontales. Se necesita de la aplicación de tratamientos ortodónticos y periodontales para prevenirlos; varios estudios demuestran que la acumulación de biopelícula en la aparatología ortodóntica causa dificultad en los pacientes para mantener una buena salud bucal, esto lleva a un aumento en la profundidad de la bolsa y empeora el estado de salud periodontal (9, 10). La reabsorción radicular es otra consecuencia común asociada con el tratamiento ortodóntico en pacientes con periodontitis crónica es muy importante controlar este efecto adverso para prevenir la pérdida dentaria; la reabsorción radicular se define como la destrucción del cemento o de la dentina por la actividad osteoclástica y cementoclástica que puede resultar en la reducción o pérdida de la raíz (11, 12).

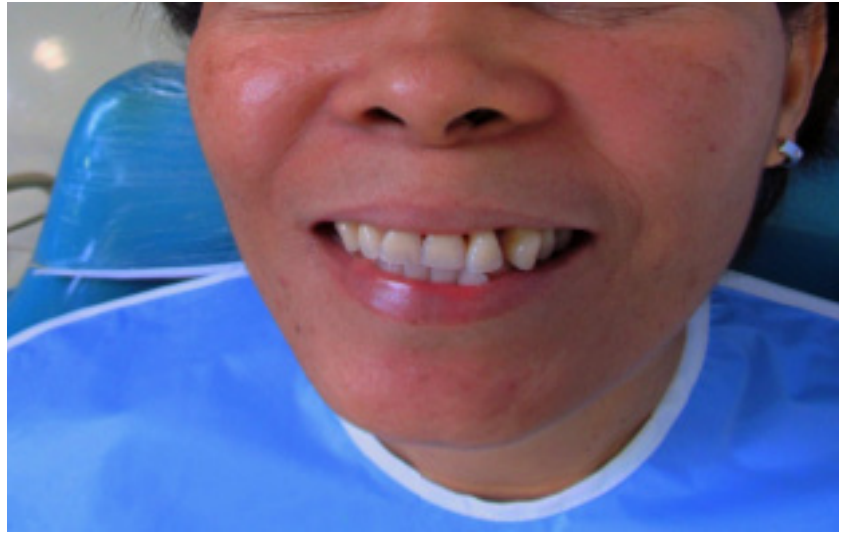Sin embargo, si las complicaciones generadas por el tratamiento ortodóntico se evitan o son tratadas a tiempo por el especialista, la ortodoncia puede ser beneficiosa para el periodonto enfermo debido a que determinados movimientos dentarios ejercidos durante ésta como la extrusión, la intrusión, la rotación, la alineación, entre otros, ayudan a la reducción de la inflamación gingival. Además una oclusión estable y correcta genera la transmisión de fuerzas fisiológicas al periodonto lo que evitaría lesiones (13, 14).

A continuación se describe un caso clínico en el que se realizó un tratamiento de ortodoncia en un paciente diagnosticado con periodontitis crónica avanzada generalizada, el objetivo del procedimiento fue inactivar la periodontitis, corregir la maloclusión y mejorar la estética facial y dental sin generar pérdida dentaria o complicaciones mayores.

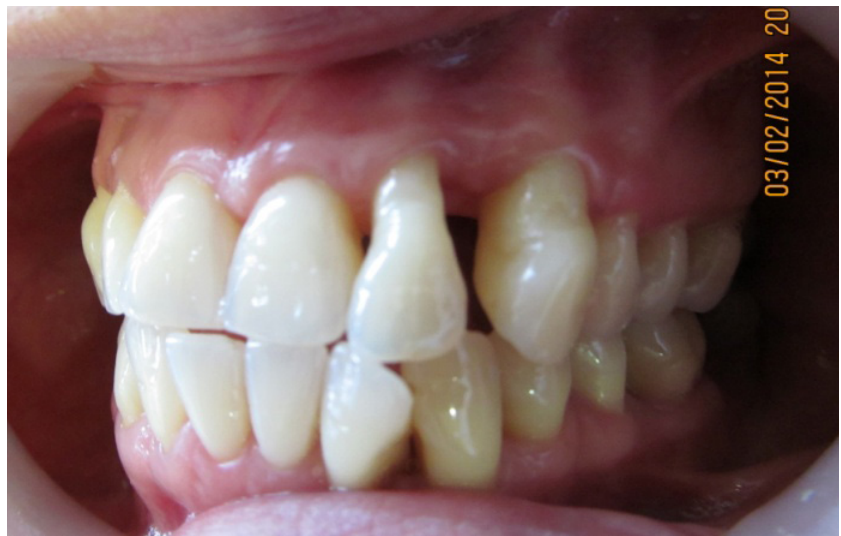## CASO CLÍNICO

Paciente femenino de 47 años de raza mestiza, con ocupación de estilista que consulta al periodoncista con queja de una mala estética dental (figura 1) "los dientes están flojos, largos, hacia afuera y separados", tiene como objetivo principal mejorar su sonrisa pero desconoce su estado de enfermedad periodontal. No presenta antecedentes médicos de importancia. Al examen intraoral se observa una pérdida de la inserción, presencia de bolsas periodontales, inflamación gingival, enrojecimiento gingival (prevalente en incisivos inferiores), sangrado generalizado y recesión gingival en el 50% de los dientes, es decir generalizada y abfracciones dentales en órganos dentarios 14,15 y 33 (figura 2).

**Figura 1.** Fotografía extraoral paciente en cita inicial: se evidencia una notable mala estética dental, recesión gingival y una sonrisa que refleja el descontento del paciente con la misma.



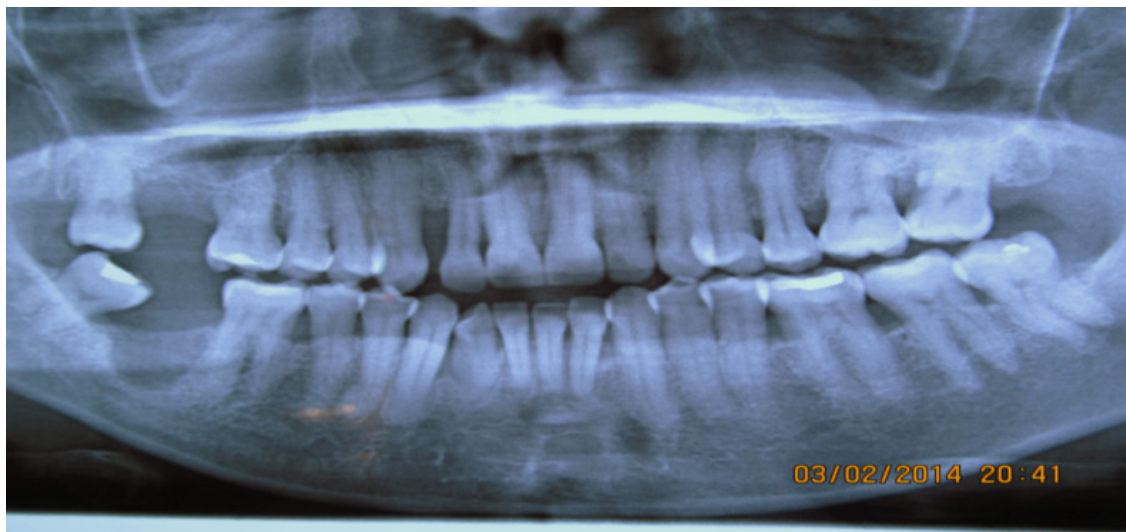**Figura 2.** Fotografía intraoral paciente en cita inicial: se observa una pérdida de inserción, presencia de bolsas periodontales, inflamación gingival, enrojecimiento gingival, recesión gingival en el 50% de los dientes y abfracciones dentales en órganos dentarios 14 y 15.



Para dar el diagnóstico periodontal se realizó sondaje con resultado superior a 6 milímetros en órganos dentarios 22, 23, 12, 13, 35, 36, 37, 25, 26, 16 y 46; la mayor profundidad fue de 8 mm en el órgano dentario 32; el índice de O'Leary arrojó un porcentaje de 54%, el índice de cálculo fue de 2. Con ayuda de una radiografía panorámica (fig. 3) se evidencia una pérdida ósea de tipo horizontal y vertical que afecta a toda la arcada dentaria, falta de paralelismo radicular y disminución del trabeculado óseo. En la anamnesis se encontró que la paciente tenía poca educación en higiene bucal (se cepillaba una vez cada dos días), tenía una dieta rica en azúcares y solo había acudido al odontólogo 3 veces en toda su vida. Por los hallazgos descritos anteriormente y los evidenciados

en el examen intraoral, se diagnostica que la paciente presenta una periodontitis crónica avanzada generalizada, su factor etiológico principal fue local, causado por placa bacteriana.

**Figura 3.** Radiografía panorámica: se evidencian pérdidas óseas, falta de paralelismo radicular y ausencia de los órganos dentarios 17 y 47.



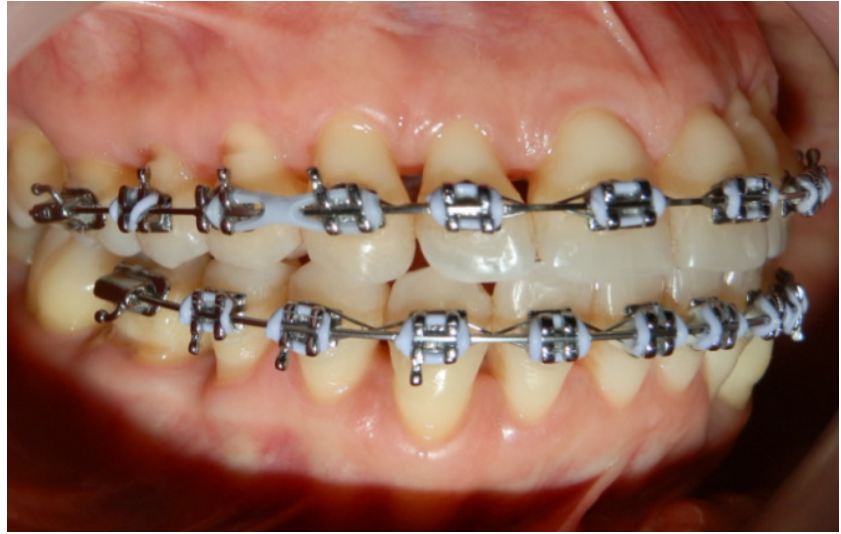
Se realiza raspado y alisado radicular para controlar la inflamación y se hace un énfasis en educación en salud bucal. La paciente es motivada por medio de una charla donde conoció los beneficios que trae a su salud bucal y general los buenos hábitos de higiene bucal, se le enseñó cepillado con técnica de Bass e indicación de uso de ayudas como el enjuague bucal para combatir la placa bacteriana y la seda dental con la finalidad de inactivar la periodontitis crónica.

La necesidad principal de la paciente era mejorar su estética dental por lo que se remite a ortodoncia. Con ayuda de radiografía panorámica, lateral de cráneo y estudio de modelos se diagnostica paciente relación canina Clase III de Angle derecha e izquierda, con malposiciones dentarias, sobre mordida vertical y horizontal a 0 mm, con diastemas localizados entre 22-23 y 12-13, pérdida dental de 17 y 47, líneas medias no coincidentes, facetas de desgastes por trauma oclusal e interferencias dentales, extrusión de 22 y rotación en 32.

Se toma la decisión de iniciar el tratamiento de ortodoncia debido a que la paciente presentaba hueso de soporte suficiente, dos tercios de raíz y motivada para mejorar sus hábitos de salud bucal. El plan de tratamiento fue la colocación de aparatología fija de ortodoncia, brackets metálicos pre ajustados de cementación directa, Técnica de Roth y ranura 0.22. La duración de la ortodoncia fue de 15 meses, durante la etapa inicial se realizó alineación y nivelación con alambres térmicos 0.014 y 0.018 que ofrecen fuerzas leves y continuas, los controles de ortodoncia se realizaron cada 4 semanas; en una etapa intermedia se realiza cierre de espacios con alambres en acero redondo 0.018 y ligadura metálica en ocho para disminuir la fricción y se centran líneas medias (fig.4); cada tres meses se remitía a la paciente a mantenimiento periodontal con el periodoncista y se finaliza con la intercuspidad utilizando elásticos intraorales 2 onzas de fuerzas. Se retiran los brackets superiores y se coloca placa easy 0.40 para contención y retenedor fijo inferior con alambre trenzado 0.015.

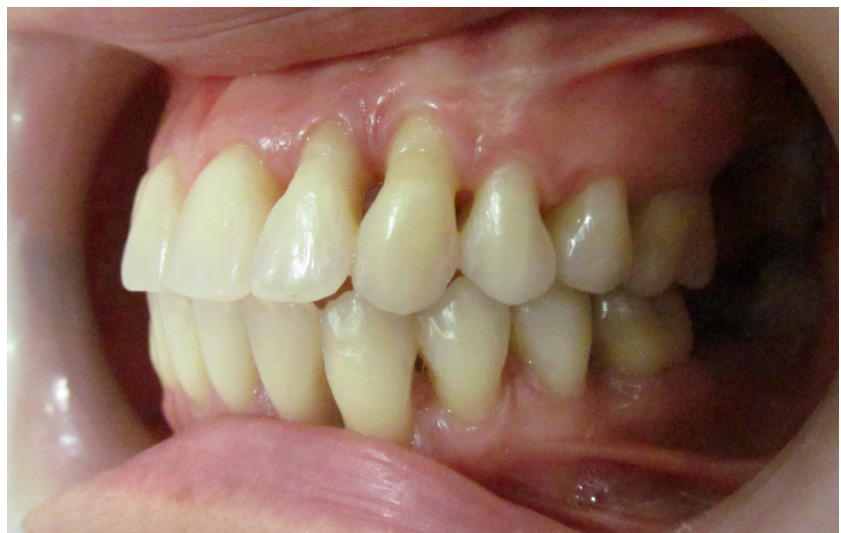

**Figura 4.** Fotografía intraoral lateral derecha en etapa intermedia del tratamiento: se evidencia paciente relación canina clase 1, dientes alineados e inactivación de la periodontitis.



Como resultados finales, se centraron líneas medias, se logró acople de dientes anteriores y posteriores, oclusión mutuamente protegida y se consiguió alineación y nivelación de los dientes para una sonrisa óptima. No se encontró activación de la periodontitis, ni se observó pérdida ósea significativa, por lo tanto no se presentó pérdida dentaria, ni movilidad dental (fig.5). Por último, se evidenció, a través de la palpación, fuerzas oclusales fisiológicas sobre el periodonto.

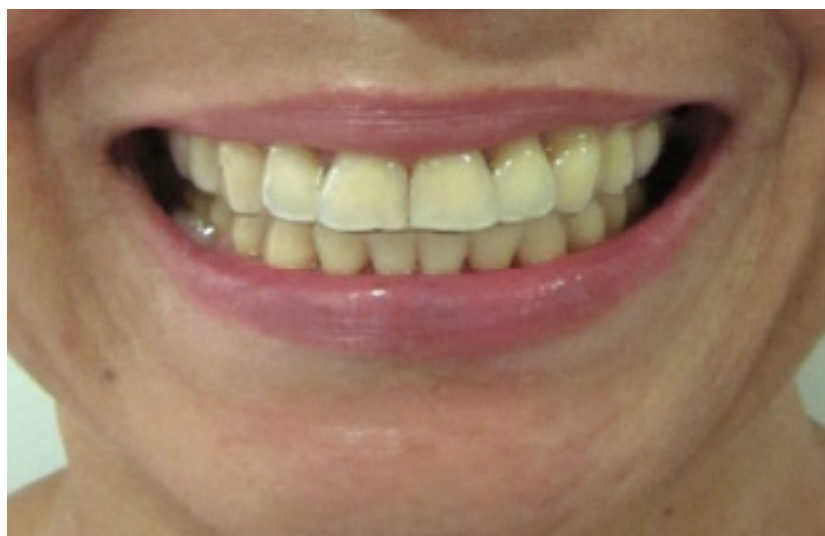**Figura 5.** Fotografía intraoral lateral izquierda, luego de retirar la aparatología ortodóntica: se observan buena estética dental y notable mejoría en los tejidos de soporte.



El seguimiento que se le realizó a la paciente, luego de que se retiró la aparatología ortodóntica, fueron controles periodontales cada dos meses para evaluar posible recesión gingival, aparición de bolsas periodontales, inflamación gingival y el conocimiento del paciente sobre técnicas de higiene

bucal; además, se realizó actualización de historia clínica, índice de Placa bacteriana, índice de Loe, índice de cálculo dental y examen oclusal. En cada uno de los controles se realizó mantenimiento periodontal que incluyó fase higiénica. Cada 6 meses se le ordenó radiografía panorámica para evidenciar estado de reabsorción ósea. En los controles no se evidencio ninguna de las complicaciones antes mencionadas, el índice de cálculo dental fue, en cada control, de 0; el índice de placa bacteriana no supero el 15% y la paciente se notaba motivada, con amplios conocimientos sobre higiene bucal y satisfecha con su nueva sonrisa (fig.6).

**Figura 6.** Fotografía extraoral sonrisa final: se observa placa easy 0.40 para contención en dientes superiores, se evidencia buena estética facial y dental. La paciente expresa seguridad a través de su sonrisa.



## DISCUSIÓN

El tratamiento ortodóntico en pacientes enfermos periodontalmente causa mucha controversia y debates entre odontólogos y especialistas (15); en América Latina es donde existe la mayor desinformación sobre este tema, se pueden encontrar múltiples páginas web de información odontológica donde muchos especialistas condenan dicho tratamiento para estos pacientes argumentando su fracaso inminente. Este planteamiento tiene muy pocos argumentos válidos debido a que, en los últimos años, han aparecido nuevas técnicas como la flexicorticotomía y el injerto de tejido conectivo subpediculado para ayudar a la recesión gingival en esta clase de pacientes (16). Así mismo, estudios demuestran que la ortodoncia es muy beneficiosa para el periodonto enfermo siempre y cuando se cumplan una serie de parámetros y procedimientos.

Según Bueno, en la publicación llamada Ortodoncia y Periodoncia, dos especialidades que van de la mano (17), en el tratamiento en pacientes con enfermedad periodontal es necesario cumplir cuatro puntos claves: existir hueso de soporte suficiente, dos tercios de la longitud de la raíz; saber que la oclusión podrá ser estabilizada una vez finalizado el tratamiento, buen estado de salud general y, sobre todo, un paciente motivado y cooperador.

Se compararon los resultados obtenidos y los métodos usados con la publicación de reporte de caso enfermedad periodontal y tratamiento ortodóntico realizada por Millán *et al* (18), en el que se realizó tratamiento de ortodoncia en paciente con enfermedad periodontal crónica y se encontró que no lograban buenos resultados y la duración del tratamiento se excedía a la que fue pronosticada al inicio. Los autores explican que el fracaso de su tratamiento se debió a que no se hizo educación en salud bucal al paciente, por ende hubo nula colaboración y motivación; sus hábitos de higiene bucal empeoraron con la colocación de la aparatología ortodóntica y hubo la aparición de inflamación y de sangrados lo que trajo mucha dificultad para continuar con el tratamiento.

Por lo descrito anteriormente se puede decir que el éxito del tratamiento de ortodoncia en pacientes enfermos periodontalmente, se basa en una buena higiene bucal, que incluye la aplicación de la técnica de cepillado Bass, el uso de seda dental, el uso de enjuagues según su necesidad y la visita regular al especialista (19). Además de las técnicas básicas se debe motivar al paciente a dejar a un lado hábitos como comer rápido, tocarse constantemente los alambres, mordisquear objetos y morderse las uñas, debido a que se puede provocar ruptura de los aparatos y aumentar la duración del tratamiento, lo que sería perjudicial para un paciente comprometido periodontalmente (20).

Para un mejor éxito del tratamiento, publicaciones recientes recomiendan que el intervalo de la activación de las fuerzas ortodónticas sea mayor que en los pacientes con un periodonto sano, debido a que la remodelación de los tejidos periodontales tomará más tiempo en los pacientes afectados (21, 22). Durante el tratamiento los especialistas deben estar atentos a la evolución periodontal del paciente, por lo que se recomiendan exámenes radiográficos al menos una vez al año, durante el tratamiento de ortodoncia debe incluir radiografías de mordida verticales para la zona de los molares y premolares combinadas con las radiografías peri apicales paralelas de los incisivos (maxilar y mandibular). La evaluación radiográfica puede servir para la detección de caries y evaluación reabsorción radicular durante el tratamiento y así tratar estos problemas lo más pronto posible (23, 24).

Según Mathews *et al* (25), después de terminar el tratamiento ortodóntico, el paciente debe permanecer en un programa de mantenimiento periodontal cada dos o tres meses, debido a que son necesarios al menos seis meses después de retirar las bandas para que exista un adecuado remodelamiento óseo, cese la movilidad y se estrechen los ligamentos periodontales. Es recomendable hacer una evaluación radiográfica cada seis meses o anual.

## CONCLUSIÓN

Los pacientes con enfermedad periodontal crónica avanzada generalizada pueden tener un amplio margen de éxito en sus tratamientos de ortodoncia debido a que, en los últimos años, han sido publicados múltiples estudios y se han descubierto nuevas técnicas que han sido muy importantes para ayudar o instruir a los ortodoncistas y periodoncistas en su trabajo en equipo. Además estos estudios comprueban que el tratamiento ortodóntico es beneficioso para pacientes enfermos periodontalmente debido a que tiene como objetivo conseguir una oclusión mutuamente protegida con una distribución fisiológica de las fuerzas oclusales en el periodonto.

Sin embargo, el éxito del tratamiento de ortodoncia en los pacientes periodontalmente comprometidos depende en gran medida de una serie de parámetros que debe cumplir el equipo de trabajo, entre estos encontramos: la educación en higiene bucal al paciente antes de empezar el



tratamiento, el estudio de modelos de diagnóstico, radiografías y examen intraoral minucioso para determinar si el paciente está en condiciones de ser o no tratado con tratamiento ortodóntico. Durante el tratamiento se deben realizar fuerzas leves en intervalos de tiempo mayores a los normales, realizar mantenimientos periodontales y hacer seguimiento del paciente durante un periodo de tiempo estimado para así conseguir resultados satisfactorios, sin complicaciones mayores, brindándole al paciente una sonrisa que le cambie la vida.

## BIBLIOGRAFÍA:

1. **Botero J, Bedoya E.** Determinants of periodontal diagnosis. *Rev Clin Periodoncia Implantol Rehabil Oral.* 2010; 3(2): 94-99.
2. **Escudero N, Perea MA, Bascones A.** Revisión De La Periodontitis Crónica: Evolución Y Su Aplicación Clínica. *Avances En Periodoncia.* 2008;20(1): 27-37.
3. **Armitage G.** Diagnóstico y clasificación de las enfermedades periodontales. *Periodontology 2000.* 2005;9: 121-132.
4. **González ME, Toledo B, Nazco C.** Enfermedad periodontal y factores locales y sistémicos asociados. *Rev Cubana Estomatol* 2002; 39(3): 374-395.
5. **Ramírez J, Contreras A.** ¿Se Debe Considerar A La Enfermedad Periodontal Un Problema De Salud Pública En Colombia? *Revista Colombia Médica.* 2007; 38(3): 237-250.
6. **Soria MA, Molina N, Rodríguez R.** Hábitos De Higiene Bucal Y Su Influencia Sobre La Frecuencia De Caries Dental. *Acta Pediátrica De México.* 2008; 29(1): 40-54.
7. **Tripwabhрут P, Brudvik P, Fristad I, et al.** Experimental orthodontic tooth movement and extensive root resorption: periodontal and pulpal changes. *European Journal of Oral Sciences.* 2010; 118(6):596-603.
8. **Sonwane S, Ganesh P, Kumar BS.** Is orthodontic treatment causes bacterial endocarditis? A review based random study. *International Journal of Molecular Medical Science.* 2013; 3(2): 69-78.
9. **Eckley B, Thomas J, Crout C, et al.** Periodontal And Microbiological Status Of Patients Undergoing Orthodontic Therapy. *Hong Kong Dent J.* 2012; 9:11-20.
10. **Tortolini P, Fernández-Bodereau E.** Ortodoncia Y Periodoncia. *Avances Odonto Estomatología.* 2011; 27(4): 197-206.
11. **Hartsfield J, Everett E, Al-Qawasmi R.** Genetic factors in external apical root resorption and orthodontic treatment. *Critical Reviews in Oral Biology & Medicine.* 2004; 15(2):115-122.

12. [Lozano MA, Ruiz A.](#) Reabsorción radicular en ortodoncia. *Universitas Odontológica.* 2009; 28(60): 45-51.
13. [Brown Is.](#) The Effect of Orthodontic Therapy on Certain Types of Periodontal Defects. I. Clinical findings. *J Periodontol.* 1973; 44(12):742-56.
14. [Alfuriji S, Alhazmi N, Alhamlan N, et al.](#) The Effect Of Orthodontic Therapy On Periodontal Health: A Review Of The Literature. *Int J Dent.* 2014; 14: 8-16.
15. [Alvarado A, Alvarado M, Castillo L, et al.](#) Estética En Ortodoncia: Un Enfoque Periodontal. *The Journal Of The American Dental Association.* 2012; 7(4):183-188.
16. [Herrera A, Simancas M, Diaz A.](#) Uso de la flexicorticotomía como técnica quirúrgica coadyuvante para el tratamiento de ortodoncia. *Rev. Acta odontológica venezolana.* 2011; 49(4).
17. [Bueno L.](#) Ortodoncia y Periodoncia dos especialidades que van de la mano. *Revista Juan José Carrao.* 2011; 5(4): 15-21.
18. [Millán R, Salinas Y, Maestre L, et al.](#) Enfermedad Periodontal Y Tratamiento Ortodóncico Reporte De Un Caso Clínico. *Rev. Acta Odontológica Venezolana.* 2007;45 (2): 4-11.
19. [Saavedra J, Rodríguez M, Pichardo M.](#) Higiene Bucal: Su Repercusión En Pacientes Con Tratamientos Ortodóncicos. *Rev Cubana Estomatol* 2007; 44(1): 11-19.
20. [Sada-Garralda V, Caffesse RG.](#) Enfoque Ortodóncico En El Tratamiento Multidisciplinario De Pacientes Adultos. Su Relación Con La Periodoncia. *RCOE.* 2003; 8(6):673-84.
21. [Aristizábal J, Martínez R.](#) Tratamiento Ortodóncico y Periodontal Combinado En Pacientes Con Periodontitis Agresiva Tratada Y Controlada. *Rev Fac Odontología Universidad de Antioquia.* 2014; 26(1): 180-204.
22. [Peña T, Martínez I, Delgado A.](#) Tratamiento integrado ortoperiodontal en la periodontitis juvenil: Presentación de un caso. *Rev. Cubana Estomatol.* 2007; 44(4).
23. [Levin L, Einyshmuel Z, Aizenbuddror M.](#) Guidelines for Periodontal Care and Follow-Up during Orthodontic Treatment in Adolescents and Young Adults. *J. Appl. Oral Sci.* 2012; 20(4): 399-403.
24. [Bueno LA, Rodríguez D.](#) Interdisciplinary treatment of localized aggressive periodontitis: a case report. *Rev Clin Periodoncia Implantol Rehabil Oral.* 2010; 3(2): 90-93.
25. [Mathews D, Kokich V.](#) Manejo Del Tratamiento del Paciente ortodóncico con problemas periodontales. *RAAO.* 2005; 44(3): 20-42.