

Comparación de distancias interradiculares y grosor del hueso cortical en dos sectores del maxilar inferior para colocación de mini implantes *

Aida Nabile Silva Zatarain 1
Jaime Fabián Gutiérrez Rojo 2
Sarai Castrejón 3

Comparison of interradicular distances and cortical bone thickness in two sectors of lower jaw for placement of mini-implants *

Resumen

Introducción: la colocación de mini implantes interradiculares, como alternativa para el anclaje de aparatología ortodóntica, varía acorde a la clasificación esquelética del paciente Clase I o II. Es necesario realizar la correcta identificación de la ubicación radicular y grosor cortical como parte del análisis estratégico del área a intervenir. **Objetivo:** comparar tomográficamente las distancias interradiculares y grosor del hueso cortical en dos sectores del maxilar inferior para colocación de mini implantes. **Materiales y métodos:** estudio transversal que incluyó 120 tomografías computarizadas de haz cónico, pertenecientes a pacientes Clase I (60) y Clase II (60) esquelética. Se identificó tomográficamente la distancia interradicular, el ancho bucolingual y el grosor del hueso cortical bucal, a partir de la cresta alveolar entre el segundo premolar y primer molar inferior derecho y entre el canino y lateral del mismo lado. Un análisis estadístico con prueba t Student al 95% de confianza comparó la ubicación de las estructuras anatómicas para clase I y II esquelética. **Resultados:** en la distancia interradicular, comparativamente entre clase I y II, se encontró significancia entre canino y lateral derecho ($p < 0.054$) a los 8 mm. En este mismo sector, en el ancho bucolingual, se encontró diferencia significativa a 6mm de altura ($p < .04$). En el grosor del hueso cortical no se encontraron diferencias estadísticas al comparar los valores para la Clase I y II. **Conclusiones:** en Clase I y II, el mayor espesor para la colocación de mini implantes se registró en el espacio interradicular a 8 mm de altura y en el ancho bucolingual a 6 mm.

Palabras Clave: hueso cortical; métodos de anclaje en ortodoncia; maxilar Inferior; tomografía computarizada de haz cónico; ortodoncia.

Abstract

Background: the placement of mini interradicular implants as an alternative for the anchoring of orthodontic appliances varies according to the skeletal classification of Class I or II patients. The correct identification of the root location and cortical thickness as part of the strategic analysis of the area to be intervened is necessary. **Objective:** to compare tomographically the interradicular distances and thickness of the cortical bone in two sectors of the lower jaw for placement of mini implants. **Materials and methods:** observational and cross-sectional study that included 120 conical beam CT scans of Class I (60) and Class II (60) skeletal patients. The interradicular distance, buccolingual width and thickness of the buccal cortical bone were measured in three dimensions from the alveolar crest between the second premolar and the first lower right molar and between the canine and the lateral side of the same side. A statistical analysis with a 95% confidence t Student test compared the location of anatomical structures for skeletal class I and II. **Results:** in the Interradicular Distance, when comparing the values to 95%, between Class I and II, significance was found between canine and right lateral ($p < 0.054$) at 8 mm. In this same sector, in the buccolingual width, significance was found at the height of 6 mm ($p < .04$). In the thickness of the cortical bone, no statistical differences were found when comparing the values for Class I and II. **Conclusions:** it is recommended to place mini implants in the two sectors interradicularly at the height of 8 mm in Class I and II. Considering the buccolingual width at the height of 6 mm.

Key words: cortical bone; orthodontic anchorage procedures; lower jaw; cone-beam computed tomography; orthodontics

* Artículo original de investigación.

1 Cirujana dentista. Magíster en Ciencias Estomatológicas en Ortodoncia BUAP. Docente de la Unidad Académica de Odontología y de la Especialidad de Ortodoncia en Universidad Autónoma de Nayarit. Contacto: > nabilesilva@gmail.com

2 Cirujano dentista. Especialista en Ortodoncia. Magíster en salud pública. Docente de la Unidad Académica de Odontología y de la Especialidad de Ortodoncia en Universidad Autónoma de Nayarit.

3 Cirujana Dentista. Estudiante posgrado Ortodoncia Universidad Autónoma de Nayarit.

CITACIÓN SUGERIDA

Silva Zatarain AN, Gutiérrez Rojo JF, Castrejón S. Comparación de distancias interradiculares y grosor del hueso cortical en dos sectores del maxilar inferior para colocación de mini implantes. *Acta Odont Col* [en línea] 2018 [fecha de consulta: dd/mm/aaaa]; 8(2): 29 -40. Disponible en: <https://revistas.unal.edu.co/index.php/actaodontocol/index>

Recibido	Aprobado	Publicado
26/09/2017	29/05/2018	01/07/2018



Introducción

Los mini implantes son aditamentos que se colocan de forma temporal en estructuras óseas para ser utilizados como anclaje en los tratamientos de ortodoncia. Su bajo costo, fácil colocación, remoción y eliminación de efectos secundarios son ventajas que ofrecen estos aditamentos (1).

Durante el tratamiento de ortodoncia, en especial en los pacientes Clase I y II esquelética, es necesaria la retracción del sector anterior; los mini implantes pueden ser utilizados como anclaje absoluto para lograr estos objetivos (2).

La utilización de los mini implantes requiere de un conocimiento amplio sobre las zonas adecuadas para su inserción, sobre todo en pacientes Clase II esquelética donde la compensación dentoalveolar es una característica observada. En este tipo de maloclusión, los incisivos mandibulares se encuentran proinclinados y los incisivos maxilares retroinclinados. Esta compensación dentoalveolar podría afectar la disponibilidad de espacios interradiculares y el grosor de hueso cortical para la colocación de mini implantes (3).

En los últimos 15 años, la tomografía computarizada de haz cónico ha surgido como un complemento importante para el diagnóstico y planificación del tratamiento ortodóncico; especialmente en situaciones que requieren un estudio exacto de las complejas relaciones anatómicas y estructuras circundantes del esqueleto maxilofacial (4). La tomografía computarizada de haz cónico proporciona características y ventajas únicas para mejorar la práctica ortodóncica sobre las radiografías convencionales bidimensionales (5).

El objetivo de este estudio es comparar tomográficamente las distancias interradiculares y grosor del hueso cortical en dos sectores del maxilar inferior para colocación de mini implantes.

Materiales y métodos

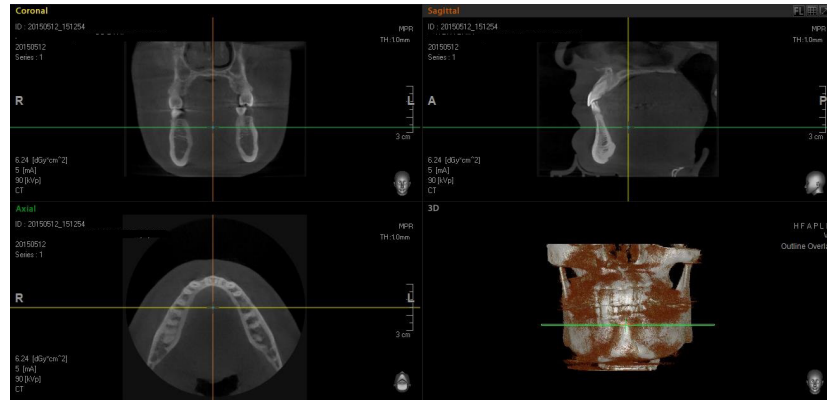
La investigación es descriptiva y transversal. El universo de estudio consistió en 250 tomografías computarizadas de haz cónico del tomógrafo VATECH Pax-13D, pretratamiento de pacientes que asistieron en el período de agosto 2014 a octubre 2016 a la clínica del posgrado de ortodoncia de la UAN. La muestra total seleccionada fue de 150. Para igualar la muestra se seleccionaron de forma aleatoria 60 tomografías Clase I y 60 de Clase II, dejando una muestra final de 120 tomografías, limitando el potencial del estudio.

Criterios de elegibilidad: se incluyen participantes entre 12 y 40 años, sin previo tratamiento de ortodoncia con dentición permanente completa y erupcionada, clasificados esqueléticamente como Clase I con discrepancia anteroposterior entre el maxilar y mandíbula (ANB) 0-4 o como Clase II ANB >4, con apiñamiento clasificado en categoría leve de 0 a 4 mm (6), que cuenten con un examen tomográfico completo de cuerpo mandibular y una salud periodontal (7). Se excluyen participantes con asimetrías craneofaciales, caninos retenidos y alteraciones dentales tipo micro o macrodoncia, raíces cortas o dilaceradas.

Todas las imágenes tomográficas fueron obtenidas utilizando el Pax-13D con 10x8 cm de FOV y un voxel de 12 mm. Se posicionó a todos los pacientes con el plano de Frankfurt paralelo al piso.

Todas las imágenes fueron orientadas utilizando un protocolo, donde el plano axial representado por la línea verde se ajustó de forma que fuera perpendicular a la superficie ósea y se pudieran apreciar claramente todos los órganos dentales y sus corticales (Fig. 1).

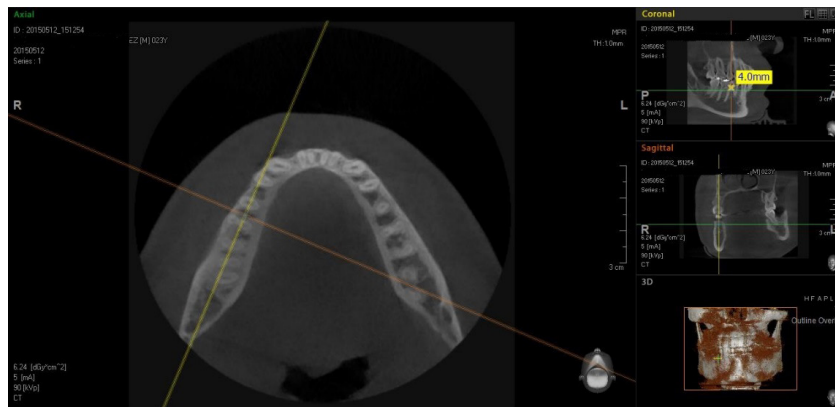
Figura 1. Imagen tomógrafo VATECH Pax-13D. Orientación del plano axial.



Fuente: Posgrado de Ortodoncia de la UAN

Posteriormente, el plano sagital se colocó perpendicular al espacio interradicular entre los órganos dentarios 5 - 6 (segundo premolar y primer molar) inferior derecho (Fig. 2).

Figura 2. Muestra el corte axial con el plano sagital colocado perpendicular al espacio interradicular entre los órganos dentarios 5 - 6 inferior derecho. Asimismo, se muestra el corte coronal con la altura de 4 mm a partir de la cresta alveolar.



Fuente: Posgrado de Ortodoncia de la UAN

En el corte axial de este primer sector (5-6 inferior derecho) se realizaron tres mediciones, definidas de la siguiente manera:

1. Distancia interradicular (distancia mesiodistal paralela entre líneas tangentes a las superficies radiculares proximales) ver figura 3.
2. Ancho bucolingual del proceso alveolar (se ubicó el centro de la anchura interradicular entre las líneas tangentes a las superficies radiculares y se midió del punto más externo vestibular al punto más externo lingual) ver figura 4.
3. Cortical vestibular (se midió la distancia de la porción más externa de la cortical vestibular a la porción más interna de la misma cortical) ver figura 5.

Figura 3. Medición distancia interradicular




Figura 4. Ancho bucolingual proceso alveolar


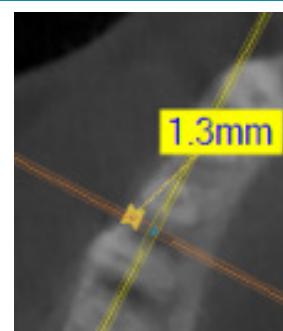


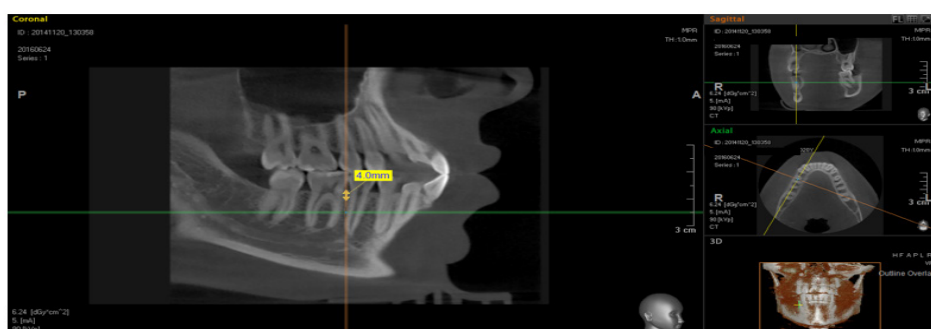
Figura 5. Cortical Vestibular



Fuente: Posgrado de Ortodoncia de la UAN

En el corte coronal, con ayuda de la regla se delimitaron las alturas a las que se realizaron las tres mediciones (distancia interradicular, ancho bucolingual y cortical vestibular) correspondientes a las alturas de 4, 6 y 8 mm (ver figura 6).

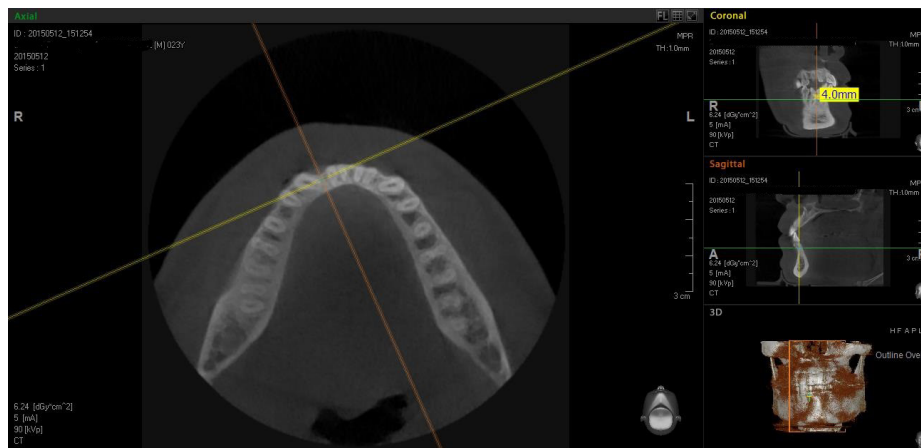
Figura 6. Muestra corte coronal con la delimitación de la primera altura a 4 mm, a la que se hicieron las tres mediciones. Posteriormente se realizaron las mediciones a las alturas de 6 y 8 mm.



Fuente: Posgrado de Ortodoncia de la UAN

Terminada la medición de este sector, se procedió a realizar la medición del segundo sector ubicado entre los órganos dentarios 3-2 (canino y lateral) inferior derecho. Se realizaron las tres mediciones (distancia interradicular, ancho bucolingual y cortical vestibular) en el área. El plano sagital fue colocado perpendicular al espacio interradicular entre los órganos dentarios 3-2 inferior derecho y se procedió a realizar las mismas mediciones a las tres alturas mencionadas anteriormente (ver figura 7).

Figura 7. Muestra el plano sagital colocado perpendicular al espacio interradicular entre los órganos dentarios 3-2 inferior derecho. Asimismo, se muestra el corte coronal con la altura de 4 mm a partir de la cresta alveolar.



Fuente: Posgrado de Ortodoncia de la UAN

Los datos se recolectaron en una hoja clínica y después se consignaron en un formato Excel en donde se guardaron; posteriormente, se trasladaron a un paquete estadístico SPSS versión 20 para su análisis. Se realizó la prueba estadística para las variables (distancia interradicular, ancho bucolingual y cortical vestibular) con estadística descriptiva. El valor de significancia para todos los test fue de $p \leq 0.05$. Se utilizó la prueba t Student para comparar las diferencias entre los dos grupos de pacientes Clase I y II esquelética.

Teniendo en cuenta las consideraciones éticas y los estándares éticos internacionales, en esta investigación, antes de ser tomada la tomografía Cone-Beam, los participantes fueron informados del procedimiento del estudio, obteniendo así el consentimiento informado de todos ellos.

Resultados

Respecto a la **distancia interradicular**, en la maloclusión de Clase I entre el segundo premolar y el primer molar inferior derecho, se encontró un promedio de 2.76 mm a la altura de 4 mm; mientras que a los 6 mm de altura la distancia aumentó a 2.9 mm y a los 8 mm de altura la distancia fue de 3.38 mm. La correlación fue positiva alta entre la altura de 4 y 6 mm (0.84) y entre los 6 a 8 mm fue positiva moderada (0.51). En la maloclusión de Clase II los valores fueron mayores por decimales a los encontrados en la maloclusión de Clase I. En la altura de 4 mm la media fue de 2.93 mm; a los 6 mm la distancia fue de 3.16

mm y a los 8 mm de altura la distancia fue de 3.42 mm. La correlación fue positiva alta tanto en los valores de 4 mm a 6 mm de altura (0.781), como en los valores de 6 mm a 8 mm (0.847). La estadística descriptiva se encuentra en la tabla 1.

Entre los órganos dentales 2-3 (lateral y canino inferior derecho) en la maloclusión de Clase I, **la distancia interradicular** a la altura de 4 mm, la media fue de 2.76 mm, a los 6 mm fue de 2.9 mm y a los 8 mm de 3.38 mm. La distancia interradicular fue incrementado conforme la altura aumentaba, por lo que la correlación entre 4 y 6 mm (0.75) como de 6 a 8 mm (0.84) fue positiva alta. En la maloclusión de Clase II los valores fueron inferiores a los encontrados en la maloclusión de Clase I. La estadística descriptiva se encuentra en la tabla 1. La correlación entre las medidas a los 4 a 6 mm (0.756) y de 6 a 8 mm (0.845) fueron positivas altas.

La distancia entre el 5-6 en la maloclusión de Clase I en la **medida buco lingual** a la altura de 4 mm se encontró un promedio de 11.21 mm, en la altura de 6 mm la distancia aumentó a 11.74 mm y a los 8 mm fue de 11.87 mm. La correlación fue positiva muy alta entre la altura de 4 y 6 mm (0.916) y entre los 6 a 8 mm fue positiva alta (0.706). Los valores en la maloclusión de Clase II fueron menores por decimales a los encontrados en la maloclusión de Clase I, en la altura de 4 mm el promedio fue de 10.99 mm, a los 6 mm de altura la media fue de 11.41 mm y a los 8 mm la distancia fue de 11.64 mm. Se encontró una correlación positiva alta entre los valores de 4 mm a 6 mm de altura (0.8598) y de los 6mm a los 8 mm de 0.7479. La estadística descriptiva se encuentra en la tabla 2.

En la **medida buco lingual**, entre el 2-3, se encontró en la maloclusión de Clase I el promedio en la altura de 4 mm fue de 8.48 mm, a los 6 mm fue de 8.23 mm y a los 8 mm de 8.28 mm. La correlación fue positiva alta tanto para los valores de las alturas de 4 mm a 6 mm (0.8933) como los de 6 mm a 8 mm (0.8625). Los valores obtenidos en la maloclusión de Clase II a la altura de 4 mm fue de 8.78 mm, a los 6 mm fue de 8.77 mm y a los 8 mm de 8.61 mm. La estadística descriptiva se encuentra en la tabla 2. La correlación entre las medidas a los 4 a 6 mm (0.8883) y de 6 a 8 mm (0.887) fueron positivas altas.

El **grosor de la cortical** presentó medias muy parecidas en las alturas de 4 mm, 6 mm y 8 mm, en ambas maloclusiones. La estadística descriptiva se encuentra en la tabla 3. En la maloclusión de Clase I las correlaciones entre la altura de 4 a 6 mm (0.604) fue positiva moderada y de 6 a 8 mm (0.73) fue positiva alta entre el incisivo lateral y el canino. Entre el segundo premolar y el primer molar la correlación fue positiva alta a la altura de 4 a 6 mm (0.844) y entre los 6 a 8 mm fue de 0.863. Sin embargo, en la maloclusión de Clase II la correlación a nivel del incisivo lateral y canino fue positiva baja a las alturas de 4 a 6 mm (0.294) y de 6 a 8 mm (0.354). Entre el segundo premolar y el primer molar a la altura de 4 a 6 mm de 0.1856 y de 6 a 8 mm fue de 0.6493.

En la medida de distancia interradicular en el sector entre 5-6, al comparar los valores de la maloclusión de Clase I con la maloclusión de Clase II no se encontraron diferencias estadísticas (tabla 4). En esta misma medida en el sector 2-3 se encontraron diferencias significativas ($p < 0.054$), a la altura de 8 mm (Tabla 4).

En la medida de ancho bucolingual en el sector entre 5-6, los resultados de la prueba t Student fueron que no hay diferencias estadísticas significativas entre las maloclusiones de Clase I y Clase II. Sin embargo en el sector entre 2-3, al comparar los valores obtenidos

en la maloclusión de Clase I con la de Clase II, no se encontraron diferencias estadísticas significativas a la altura de 4 mm y 8 mm, pero a la altura de 6 mm si se encontraron diferencias significativas entre las maloclusiones de Clase I y de Clase II ($p < .04$). (Tabla 4).

En la medida del grosor del hueso cortical no se encontraron diferencias estadísticas significativas al comparar los valores encontrados para la maloclusión de Clase I y de Clase II en ninguno de los dos sectores evaluados (Tabla 4).

Tabla 1. Estadística descriptiva distancia interradicular

		Clase I			Clase II		
		4 mm	6 mm	8 mm	4 mm	6 mm	8 mm
Distancia 5 a 6	Media	2.76	2.9	3.38	2.93	3.16	3.42
	Desviación estándar	0.91	0.93	1.46	0.88	0.94	1.11
	Máxima	5.4	5.9	10.9	4.9	5.4	5.9
	Mínima	1.3	1.2	1.6	1.3	1.3	1.4
Distancia 2 a 3	Media	2.1	2.43	2.80	2.01	2.21	2.43
	Desviación estándar	0.65	0.72	1.16	0.65	0.74	0.87
	Máxima	4.4	4.5	8.1	3.3	4.2	4
	Mínima	0.90	1.3	1.1	1	0.9	0.9

Fuente: Programa SPSS versión 20.

Tabla 2. Estadística descriptiva distancia bucolingual

		Clase I			Clase II		
		4 mm	6 mm	8 mm	4 mm	6 mm	8 mm
Distancia de 5 a 6	Media	11.21	11.74	11.87	10.99	11.41	11.64
	Desviación estándar	1.26	1.39	2.05	1.29	1.38	1.92
	Máxima	14.3	15	16	14.4	15	15.6
	Mínima	8.7	9	10.7	8.6	8.9	9
Distancia de 2 a 3	Media	8.48	8.23	8.28	8.78	8.77	8.61
	Desviación estándar	1.36	1.42	1.34	1.48	1.489	1.49
	Máxima	13.1	13	12	12.2	12.3	12
	Mínima	5.5	5.7	6.1	6	6.2	6

Fuente: Programa SPSS versión 20.

Tabla 3. Estadística descriptiva grosor del hueso cortical vestibular

		Clase I			Clase II		
		4 mm	6 mm	8 mm	4 mm	6 mm	8 mm
Distancia de 5 a 6	Media	2.091	2.093	2.28	1.85	2.02	2.18
	Desviación estándar	0.865	0.863	0.927	0.46	0.55	0.49
	Máxima	7.2	7.5	8.4	3.3	3.4	3.3
	Mínima	1.1	1.1	1.2	1	1	1
Distancia de 2 a 3	Media	1.542	1.54	1.58	1.58	1.55	1.6
	Desviación estándar	0.58	0.54	0.518	0.43	0.38	0.42
	Máxima	3.1	4.3	4	2.8	2.7	3
	Mínima	0.07	0.7	0.9	0.9	0.7	0.7

Fuente: Programa SPSS versión 20.

Tabla 4. Pruebas de t Student entre la maloclusión de Clase I y Clase II con un 95% intervalo de confianza

		4mm		6mm		8mm	
		T	P	t	p	t	P
Distancia de 5 a 6	Interradicular	-1.02	0.3	-1.49	0.13	-0.16	0.87
	Buco lingual	0.92	0.35	1.28	0.2	0.62	0.53
	Cortical	1.87	0.06	0.298	0.76	0.73	0.46
Distancia de 2 a 3	Interradicular	0.77	0.44	1.62	0.1	1.94	0.054*
	Buco lingual	-1.13	0.25	-2.01	0.04*	-1.25	0.21
	Cortical	-0.42	0.67	-0.115	0.9	-1.11	0.26

Fuente: Programa SPSS versión 20.

Discusión

El presente estudio, de carácter descriptivo y transversal, comparó tomográficamente las distancias interradiculares y el grosor del hueso cortical en dos sectores del maxilar inferior para colocación de mini implantes en pacientes Clase I y II esquelética. Se registraron diferencias significativas entre los grupos de Clase I y II en la medida de ancho bucolingual a los 6 mm, observando que las dimensiones de los pacientes Clase II aumentan en esta medida ($p < .04$, ver tabla 4).

Se deben considerar varios aspectos al colocar mini implantes, incluyendo la composición química, la forma y el tamaño, evitando dañar las raíces adyacentes, así como la presencia de hueso adecuado entre ellas (8). El espesor óseo es uno de los factores cruciales para determinar la seguridad de un posible sitio de inserción de mini implantes (9).

Los sitios de colocación en maxilar inferior tienden a ser principalmente en el lado bucal debido a dificultades de colocación, características anatómicas y consideración de los riesgos relacionados con la proximidad al canal mandibular e irritación lingual (10).

Existen diversos estudios acerca del grosor cortical en maxilar y mandíbula, pero pocos han tomado en cuenta el patrón esquelético para sus estudios, con excepción de Chaimanee *et al.*, quienes determinaron las zonas seguras para los mini implantes mediante radiografías periapicales en sujetos con patrones esqueléticos de Clase I, II y III, donde reportaron que la zona más segura para colocación de mini implantes era entre el segundo premolar y el primer molar (11). En el presente estudio se evaluó el grosor cortical entre segundo premolar y primer molar en tomografías Cone Beam, confirmando el estudio de Chaimanee *et al.*, que a mayor altura mayor grosor cortical vestibular.

Medhat *et al.* midieron en tomografías computarizadas de Cone Beam el grosor cortical a 4 y 7 mm a partir de la cresta alveolar, de acuerdo al patrón esquelético, a diferencia del presente estudio, en el cual se midió a 4, 6 y 8 mm abarcando mayor campo de estudio (12). Hossein *et al.* midieron los espacios interradiculares de canino a segundo molar en mandíbula, encontrando mayor grosor cortical a mayor altura entre el primer y segundo molar (13).

En este estudio, en la zona entre el segundo premolar y el primer molar mandibulares se determinó que las distancias interradiculares tienden a aumentar desde la cresta alveolar hasta el ápice en los pacientes Clase I y Clase II esquelética. Basado en estos resultados y teniendo en cuenta las limitaciones del estudio, se puede recomendar la colocación de mini implantes en esta zona, a una altura de 8 mm a partir de la cresta alveolar, sobre todo al realizar algún movimiento de retracción e intrusión.

En la medida del ancho bucolingual, el actual estudio reportó que el proceso alveolar bucolingual en mandíbula tiende a aumentar de las regiones anterior a posterior y de la cresta alveolar hasta el ápice en Clases I y II esqueléticas. El aumento de la anchura bucolingual puede ser anatómicamente explicado por el mayor ancho de las raíces de los dientes, desde la parte anterior a las regiones posteriores en mandíbula (14). Estos resultados confirman estudios previos como el de Khumsarn *et al.*, quienes encontraron resultados similares a los de este estudio (15).

Otra investigación afín es la de Sendyk *et al.*, quienes reportaron mayor grosor alveolar vestibular en la zona de molares, siendo un hallazgo importante, al permitir realizar mayores movimientos de expansión en esa área sin provocar defectos periodontales (16).

Hourfar *et al.* compararon la colocación de mini implantes en la región bucal interradicular y en paladar, demostrando que en la zona anterior del paladar es más exitosa la colocación de mini implantes, por lo que se sugiere ampliar este estudio e incluir la zona de paladar (17).

En las investigaciones mencionadas anteriormente no se realizaron mediciones en la zona de los incisivos inferiores. Este estudio demostró que es una zona comprometida, donde se evaluó la zona entre canino y lateral, encontrando a la altura de 6 mm diferencias estadísticamente significativas entre pacientes Clase I y II esquelética, por lo que se recomienda especial atención y cuidado en esta zona al momento de colocar mini implantes y realizar la biomecánica ortodóntica.

Debido a la insuficiencia de espesor de hueso encontrado a diferentes alturas del hueso alveolar, algunos estudios determinan la importancia de evaluar la morfología alveolar con imágenes tomográficas antes del tratamiento de ortodoncia en situaciones cuando el tratamiento requiere colocación de mini implantes, ya que provee mayor exactitud e información adicional acerca de la conformación dentoalveolar (18-24).

En conclusión, de acuerdo a los resultados obtenidos, el presente estudio demostró que es primordial considerar la clase esquelética de los pacientes al momento de seleccionar la zona para la colocación del mini implante. Se encontraron diferencias significativas en las dimensiones del ancho bucolingual entre los pacientes Clase I y Clase II a la altura de 6 mm a partir de la cresta alveolar, siendo la Clase II la que cuenta con mayor grosor en sus dimensiones. Es necesario evaluar rigurosamente las corticales de estos pacientes al colocar mini implantes con ayuda de la tomografía computarizada de Cone Beam (tomografía haz cónico). Asimismo, se observó que el espacio interradicular aumenta en los dos sectores estudiados desde la cresta alveolar hasta el ápice, encontrando a la altura de 8 mm mayor grosor óseo.

Referencias

1. Chaves Gómez A, Grageda Núñez E, Uribe Querol E. Zonas seguras de mayor cantidad ósea para colocación de mini implantes interradiculares en cortical vestibular de maxilares superiores en pacientes periodontalmente comprometidos. *Revista Mexicana de Ortodoncia* 2015; 3(3): 148-153.
2. Fayed MM, Pazera P, Katsaros C. Optimal sites for orthodontic mini-implant placement assessed by cone-beam computed tomography. *Angle Orthod* 2010; 80: 939-945.
3. Monnerat C, Restle L, Mucha J. Tomographic mapping of interradicular spaces for placement of orthodontic mini-implants. *Am J Orthod Dentofacial Orthop* 2009; 135:428.e1-428.e9.
4. Scarfe WC, Azebedo B, Toghiani S, et al. Cone Beam Computed Tomographic imaging in orthodontics. *Australian Dental Journal* 2017; 62 (1): 33-50.
5. Proffit WR, Fields HW, Sarver DM. Contemporary orthodontics. Oxford, United Kingdom. *Elsevier*, 2007.
6. D'Escriván L. *Ortodoncia en Dentición Mixta*. 2da. ed. Venezuela. AMOLCA; 2010.
7. Gómez N, Morales M. Determinación de los Índices CPO-D e IHOS en estudiantes de la Universidad Veracruzana, México. *Rev Chil Salud Pública* 2012; 16 (1): 26-31.
8. Poggio PM, Incorvati C, Velo S, et al. "Safe zones": a guide for miniscrew positioning in the maxillary and mandibular arch. *Angle Orthod* 2006; 76: 191-197.

9. Wang M, Sun Y, Yu Y, *et al.* Evaluation of Palatal Bone thickness for insertion of orthodontic Mini-Implants in adults and adolescents. *The Journal of Craniofacial Surgery* 2016; 86 (5): 826-831.
10. Uchida Y, Motoyoshi M, Namura Y, *et al.* Three- dimensional evaluation of the mandibular canal using cone-beam computed tomography for othodontic anchorage devices. *Journal of Oral Science* 2017; 59 (2): 257-262.
11. Chaimanee P, Suzuki B, Suzuki EY. Safe zones” for miniscrew implant placement in different dentoskeletal patterns. *Angle Orthod* 2011; 81: 397-403.
12. Medhat M, Ezat N, Tarek I. Three dimensional mapping of cortical bone thickness in subjects with different vertical facial dimensions. *Progress in Orthodontics* 2016; 17: 32.
13. Seyed Hossein S, Sohrabi A, Rafighi A, *et al.* Evaluation of Interdental Spaces of the Mandibular Posterior Area for Orthodontic Mini-Implants with Cone-Beam Computed Tomography. *Journal of Clinical and Diagnostic Research.* 2017; 11(4): ZC09-ZC12.
14. Pérez García LM, Garmas Castillo Y. Mini implantes, una opción para el anclaje en Ortodoncia. *Gac méd espirit* [En línea] 2015 [fecha de consulta: 11 de septiembre de 2017]; 13(3): 1-12. Disponible en: <http://revgmespirituana.sld.cu/index.php/gme/article/view/371>
15. Khumsarn N, Patanaporn V, Janhom A, *et al.* Comparison of interradicular distances and cortical bone thickness in Thai patients with Class I and Class II skeletal patterns using cone-beam computed tomography. *Imaging Science in Dentistry* 2016; 46: 117-125.
16. Sendyk M, Batista de Paiva J, Abrao J, *et al.* Correlation between bucolingual tooth inclination and alveolar bone thickness in subjects with Class III dentofacial deformities. *A J Orthod Dentofacial Orthop* 2017; 152: 66-79.
17. Hourfar, Dirk Bister. Anatomic landmarks and availability of bone for placement of orthodontic mini-implants for normal and short maxillary body lengths. *Am J Orthod Dentofacial Orthop* 2017; 151: 878-86.
18. Bronoosh P, Khojastepour L. Analysis of Pharyngeal Airway using Lateral Cephalogram vs CBCT Images: a cross sectional retrospective study. *The Open Dentistry Journal* 2015; 9 (Supl 2: m2): 263-266.
19. Kuijpers-Jagtman A, Kuijpers M, Schools J, *et al.* The use of cone-beam computed tomography for orthodontic purposes. *Semin Orthod* 2013; 19: 196-203.
20. Farronato G, Salvadori S, Nalet F, *et al.* Assessment of Inter- and intra-operator cephalometric tracings on cone beam CT versus the latero-lateral radiograph tracing. *Progress in Orthodontics* 2014; 15:1. Doi:10.1186/2196-1042-15-1.

21. Machado L. G. CBCT Imaging- A boon to orthodontics. *The Saudi Dental Journal* 2015; 27: 12-21.
22. Makdissi J. Cone Beam CT in orthodontics: The current picture. *International Orthodontics* 2013; 11: 1-20.
23. Haibo L, Xiaoxue W, Yang L, *et al.* Safe zones for miniscrews in maxillary dentition distalization assessed with cone-beam computed tomography. *Am J Orthod Dentofacial Orthop* 2017; 151: 500-506.
24. Johari, Masume. Relationship Between the Thickness of Cortical Bone at Maxillary Mid-palatal Area and Facial Height Using CBCT. *The Open Dentistry Journal* 2015, 9, (Suppl 2: M6) 287-291.