https://doi.org/10.116557/cr.v11.116557

APOPLEJÍA HIPOFISARIA ASOCIADA AL USO DE CABERGOLINA: UNA COMPLICACIÓN POCO FRECUENTE. REPORTE DE CASO

Palabras clave: Prolactinoma; Apoplejía Hipofisaria, Cabergolina; Hipófisis.
Keywords: Prolactinoma; Pituitary Apoplexy; Cabergoline; Pituitary Gland.

Luis Alejandro García-Rairan
Clara María Ruiz-Forero
Jaime Andelfo Arias-Guatibonza
Universidad Nacional de Colombia - Sede Bogotá - Facultad de Medicina - Departamento de Neurocirugía - Bogotá D.C. - Colombia

Juan Sebastián Castro-Sepulveda
Universidad Cooperativa de Colombia - Facultad de Medicina – Programa de medicina - Villavicencio - Colombia

Correspondencia
Luis Alejandro García-Rairan. Departamento de Neurocirugía, Facultad de Medicina, Universidad Nacional de Colombia. Bogotá D.C. Colombia.
Correo electrónico: lugarciara@unal.edu.co

Recibido: 10/09/2024 **Aceptado:** 12/11/2024

RESUMEN

Introducción. La apoplejía hipofisaria (AP, por su sigla en inglés) es una emergencia médica rara causada por una hemorragia o infarto en la glándula pituitaria que, por lo general, se presenta dentro de un adenoma hipofisiario. La mayoría de casos de AP en pacientes con adenomas se asocian con el tratamiento con bromocriptina, pero también se ha reportado que puede desarrollarse luego del tratamiento con cabergolina.
Presentación del caso. Mujer de 28 años, quien, luego de tres semanas de tratamiento ambulatorio con cabergolina 1mg para el manejo de los síntomas de un macroadenoma hipofisario secretor tipo prolactinoma, ingresó al servicio de urgencias de una institución de cuarto nivel de atención de Bogotá (Colombia) por cefalea hemicraneal derecha de tipo punzante e inicio súbito, que no mejoraba con tratamiento convencional, así como hemianopsia bitemporal y deterioro súbito de la agudeza visual, síntomas indicativos de AP. La paciente fue sometida a cirugía endoscópica endonasal transesfenoidal, logrando una recuperación parcial del campo y la agudeza visual, pero semanas después los síntomas reaparecieron y se evidenció resangrado de la lesión, por lo que se programó una segunda intervención quirúrgica por vía transcraneal. Finalmente, la paciente egresó en buenas condiciones generales, aunque sin recuperación completa de la visión, y con tratamiento para reposición hormonal.
Conclusión. La AP es una urgencia médica, por lo que es fundamental instaurar un tratamiento precoz que incluya reposición hormonal y, en algunos casos, intervención quirúrgica para la descompresión selar y el drenaje del hematoma. La cabergolina es una causa poco frecuente de AP.

ABSTRACT

Introduction: Pituitary apoplexy (PA) is a neurosurgical emergency characterized by hemorrhage or infarction in the pituitary gland that usually occurs within a pituitary adenoma. Most PA cases in patients with adenoma are related to bromocriptine treatment, but it has also been reported that it may develop after treatment with cabergoline.
Case presentation: A 28-year-old woman, treated for three weeks with cabergoline 1 mg on an outpatient basis for the management of symptoms related to a prolactin-secreting pituitary macroadenoma, was admitted to the emergency department of a quaternary care institution in Bogotá (Colombia) due to right hemicranial throbbing headache of sudden onset, which did not improve with conventional treatment, as well as bitemporal hemianopsia and sudden deterioration of visual acuity, symptoms indicative of PA. The patient underwent endoscopic endonasal transsphenoidal surgery, achieving partial recovery of the field and visual acuity. However, a few weeks later, the symptoms reappeared with evidence of lesion rebleeding, leading to the scheduling of a second transcranial surgery. Finally, the patient was discharged in good general condition, although her vision did not recover completely. She was also prescribed treatment for hormone replacement.

Conclusion: PA is a medical emergency, so early treatment is essential, including hormone replacement and, in some cases, surgery for sella decompression and hematoma drainage. Cabergoline is a rare cause of PA.

INTRODUCCIÓN

La apoplejía hipofisaria (AP, por su sigla en inglés), también llamada apoplejía pituitaria, es un síndrome clínico agudo raro que generalmente se presenta dentro de un adenoma hipofisiario (1) y es causado por hemorragia o infarto de la glándula pituitaria (1-3). La prevalencia estimada de AP es de aproximadamente 6.2 casos por cada 100 000 habitantes y su incidencia es de cerca de 0.17 casos por cada 100 000 habitantes al año (1,2).

La AP puede ocurrir a cualquier edad, siendo más frecuente en la quinta o sexta década de vida, y tiene una mayor incidencia en hombres (proporción aproximada de 2:1) (2). En algunas ocasiones se desarrolla durante el embarazo o el periodo de postparto inmediato, cuando resulta en una necrosis isquémica de la glándula pituitaria (síndrome de Sheehan) (2).

Su presentación clínica es muy variable y depende de la velocidad de aparición del infarto o la hemorragia, de su extensión, y de la presencia de necrosis y edema (1,2). La cefalea de inicio repentino y severo suele ser el síntoma inicial, presente en más del 80% de los casos y, generalmente, es retroorbitaria y se acompaña de náuseas o vómito, simulando una meningitis o una migraña. Asimismo, más de la mitad de los pacientes presentan alteraciones visuales, principalmente hemianopsia bitemporal. Otras manifestaciones incluyen irritación meníngea, alteración del nivel de conciencia y, en casos menos frecuentes, déficits neurológicos focales o colapso cardiovascular (1).

La consecuencia más temida de la AP es la muerte súbita, que se presume es causada por insuficiencia suprarrenal aguda. En el 70-80% de los casos el infarto o la necrosis de la glándula hipofisiaria resulta en hipopituitarismo, generalmente permanente (3).

La AP se desarrolla tanto en glándulas pituitarias sanas como en aquellas afectadas por inflamación, infección o tumores (2). Es más común en tumores neuroendocrinos hipofisiarios no funcionantes y en prolactinomas, aunque puede presentarse en cualquier tumor hipofisiario histológico (2). Además, si bien se ha asociado clásicamente con macroadenomas, también se ha reportado en pacientes con microadenomas hipofisarios (2). Al respecto, se ha informado que entre 10% y 22% de los adenomas hipofisiarios presentan hemorragia; sin embargo, la AP clínica solo está asociada con 0.6-9% de los tumores hipofisiarios (3).

En la mayoría de pacientes con AP la causa de esta es inespecífica; sin embargo, se ha establecido que algunos factores predisponentes incluyen traumatismo, hipertensión, diabetes *mellitus*, radioterapia, cirugía reciente, trombocitopenia y uso de medicamentos anticoagulantes y agonistas de la

dopamina (4). La mayoría de casos de AP en pacientes con adenomas se han asociado con el uso de bromocriptina; no obstante, también hay registro de AP luego del tratamiento con cabergolina, aunque de forma menos frecuente (4).

A continuación, se presenta el caso de una paciente con macroprolactinoma en tratamiento con cabergolina, quien desarrolló AP y requirió múltiples procedimientos quirúrgicos para su manejo.

PRESENTACIÓN DEL CASO

Mujer de 28 años, quien en marzo de 2024 acudió a consulta externa por amenorrea, galactorrea y cefalea durante los últimos dos años. Se ordenó perfil hormonal ambulatorio que evidenció hiperprolactinemia severa, con niveles de prolactina de 600ng/mL (valor de referencia: <25ng/mL en mujeres no embarazadas), sin otras alteraciones endocrinas. Adicionalmente, se realizó una tomografía computarizada (TC) de cráneo ambulatoria en la que se observó lesión selar y supraselar de 2.7x2.8cm compatible con un macroadenoma hipofisario secretor tipo prolactinoma.

Se ordenó tratamiento ambulatorio con cabergolina 1mg por vía oral, dos veces por semana durante tres meses, y se programó control posterior para evaluar la respuesta clínica. Sin embargo, la paciente presentó baja adherencia a este tratamiento farmacológico (incumplimiento de la posología prescrita).

Tres semanas después de iniciado el tratamiento, la paciente asistió al servicio de urgencias de una institución de cuarto nivel de atención de Bogotá (Colombia) por cefalea hemicraneal derecha de inicio súbito y de tipo punzante que no mejoraba con el tratamiento convencional ambulatorio (acetaminofén 1 000mg vía oral cada 8 horas por 5 días + ibuprofeno 400mg vía oral cada 8 horas por 4 días). En el examen físico no se evidenciaron signos meníngeos, alteraciones en los signos vitales, ni datos clínicos sugestivos de hipertensión endocraneana; sin embargo, mediante campimetría por confrontación se documentó hemianopsia bitemporal.

El mismo día del ingreso se realizó una TC de cráneo contrastada y una resonancia magnética (RM) cerebral con contraste en las que se observó una lesión quística de aproximadamente 3.2cm en la región selar y supraselar, con compresión del quiasma óptico y las estructuras adyacentes a la cisterna supraselar. La RM mostró hiperintensidad en la secuencia T2 FLAIR, así como realce periférico tras la administración de contraste endovenoso. En la porción inferior de la lesión, de localización intraselar, se observó un componente isointenso en la secuencia T1 con realce homogéneo posterior a la administración del contraste (Figura 1). En el perfil hormonal de ingreso se documentó lo siguiente: prolactina: 300ng/mL (valor de referencia para mujeres no embarazadas: <25ng/mL), hormona adrenocorticotropa (ACTH): 20pg/mL (rango de referencia: 10-60pg/mL), cortisol: 10µg/dL (rango de referencia: 5-25µg/dL), hormona estimulante de la tiroides: 2.5mIU/L (rango de referencia: 0.5-5.0mUI/L) y T4 libre: 1.5ng/dL (rango de referencia: 0.8-1.9ng/dL).

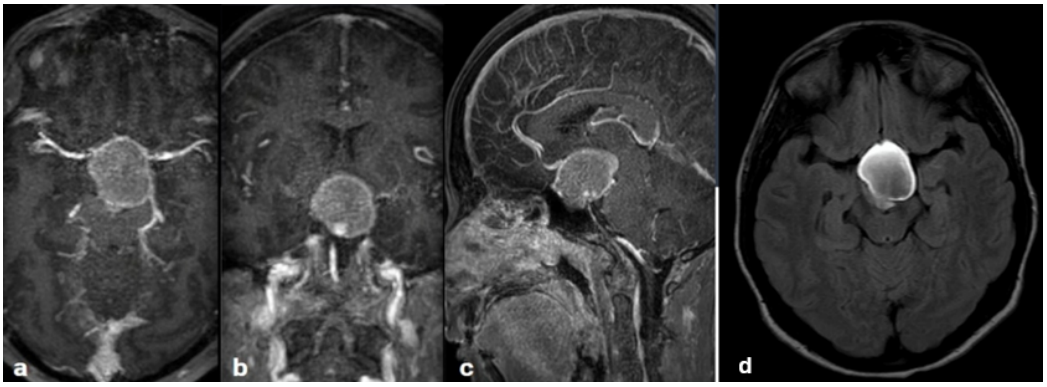

Figura 1. Resonancia magnética cerebral con contraste en cortes axial (a), coronal (b) y sagital (c). Se observa una lesión quística de aproximadamente 3.2cm, localizada en la región selar y supraselar, que produce compresión del quiasma óptico y de las estructuras adyacentes a la cisterna supraselar. Imagen de secuencia T2 FLAIR en corte axial (d) donde se observa lesión quística con señal hiperintensa.

Fuente: Imagen obtenida durante la realización del estudio.

Teniendo en cuenta los hallazgos de los estudios diagnósticos, la paciente fue traslada al servicio de hospitalización 24 horas después de su ingreso a urgencias. A los 15 días del ingreso, mientras se encontraba en preparación para la resección de la lesión selar, presentó un nuevo episodio de cefalea intensa acompañado de anisocoria (midriasis izquierda) y disminución de la agudeza visual en el ojo izquierdo (visión de 20/30 en el test de Snellen) asociada a papiledema en el fondo de ojo, sin cambios con respecto a los hallazgos previamente descritos en la campimetría por confrontación. Teniendo en cuenta lo anterior, el servicio de neurocirugía decidió realizar una cirugía endoscópica endonasal transesfenoidal de urgencia para lograr la descompresión del quiasma óptico y la resección de la lesión, cirugía que se llevó a cabo al día siguiente.

Durante el procedimiento quirúrgico se encontró una masa de consistencia cauchosa, aspecto rojizo y con sangrado activo que fue resecada parcialmente. Además, se observó una lesión quística con abundante contenido hemático que se localizaba en la región selar y se extendía hasta la región supraselar. El estudio histopatológico confirmó un adenoma hipofisario con pared fibrótica, correspondiente a la cápsula tumoral. No se contó con análisis inmunohistoquímico, lo que impidió una clasificación definitiva del subtipo tumoral.

A las 8 horas de la cirugía se realizó una TC de control en la que se observó la presencia de residuo tumoral y una reducción parcial del componente quístico. Dada la evidencia intraoperatoria, se consideró que el remanente era compatible con un hematoma secundario a la AP, con probable involución espontánea.

La paciente fue extubada 24 horas después del procedimiento y en la evaluación neurológica posterior se documentó pupilas isocóricas e hiporreactivas. Teniendo en cuenta lo anterior, a los 3 días del posoperatorio el

servicio de oftalmología realizó una campimetría por confrontación, en la cual se observó un defecto bitemporal en el campo visual.

A los 2 días de la cirugía, la paciente presentó alteraciones en el estado de conciencia y en los exámenes de laboratorio se encontró baja densidad urinaria e hipernatremia (sodio: 155 mEq/L). Ante la sospecha de diabetes insípida, se realizó una prueba terapéutica con desmopresina que resultó en posterior mejoría del gasto urinario y de los niveles de sodio sérico, lo que se tradujo en una recuperación significativa del estado de conciencia, confirmando así el diagnóstico.

El perfil hormonal de control realizado al tercer día posoperatorio evidenció niveles suprimidos de ACTH (<0.5pg/mL) y cortisol (0.56µg/dL), por lo que se inició tratamiento con hidrocortisona. Como complicación postoperatoria, a las 72 horas del posoperatorio la paciente presentó rinolicuorrea a través de la fosa nasal derecha secundaria a fístula de líquido cefalorraquídeo (LCR), la cual fue manejada exitosamente mediante tratamiento con acetazolamida 250mg por vía oral cada 8 horas y drenaje lumbar durante 72 horas.

El día 20 del posoperatorio, la paciente presentó fiebre (38.6°C), por lo que se realizó un análisis de LCR obtenido mediante punción lumbar que informó hipoglucorraquia (glucosa: 2 mg/dL), pleocitosis (leucocitos: 108/mm^3) y lactato elevado (5mmol/L), hallazgos compatibles con meningitis. Aunque no se aisló ningún microorganismo en el cultivo del LCR, los hemocultivos fueron positivos para *Acinetobacter baumannii* multirresistente, por lo que, bajo la orientación del equipo de infectología, a los 22 días del posoperatorio se instauró tratamiento empírico con vancomicina 1g intravenosa cada 12 horas y meropenem 2g intravenoso cada 8 horas durante 14 días. La paciente finalizó el tratamiento antibiótico con buenos resultados (sin nuevos picos febriles ni signos de respuesta inflamatoria sistémica) y fue dada de alta a los 42 días después del ingreso con indicaciones de control y nuevo perfil hormonal 2 semanas después del egreso.

Luego de 20 días de recibir el alta, la paciente reingresó al servicio de urgencias de la misma institución por cefalea frontal persistente y visión borrosa durante las últimas dos semanas. El mismo día de reingreso se realizó test de Snellen en el que se encontró una agudeza visual de 20/30 en el ojo derecho y de 20/50 en el ojo izquierdo; campimetría por confrontación que mostró un defecto campimétrico temporal en el ojo izquierdo, y TC cerebral en la que se observó una tumoración hipofisaria de gran tamaño con compresión del quiasma óptico (Figura 2). El servicio de oftalmología evaluó el caso a las 48 horas del reingreso y realizó un diagnóstico de neuropatía óptica secundaria a una atrofia del nervio óptico en el fondo de ojo, probablemente relacionada con un daño de la vía visual ocasionado por el efecto compresivo de la lesión tumoral.

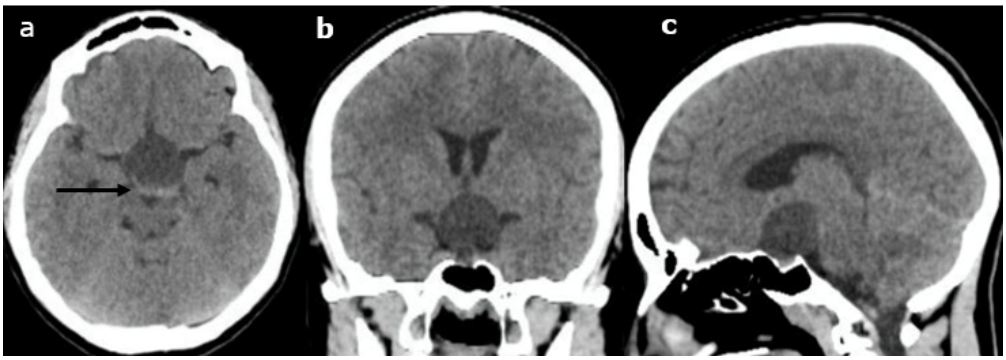

Figura 2. Tomografía computarizada de cráneo en cortes axial (a), coronal (b) y sagital (c). Se evidencia reaparición de masa selar y aparente hiperdensidad que puede corresponder a resangrado de la lesión (flecha).

Fuente: Imagen obtenida durante la realización del estudio.

La paciente permaneció hospitalizada bajo el cuidado del servicio de neurocirugía y, teniendo en cuenta los hallazgos y el análisis del servicio de oftalmología, a las 2 semanas del reingreso se decidió realizar una segunda intervención quirúrgica por vía transcraneal. Durante el procedimiento se encontró lesión encapsulada de aspecto oscuro localizada en la cisterna interóptica y en la región óptico-carotídea izquierda, de la cual se drenó material hemático antiguo compatible con sangrado previo.

Después de la cirugía la paciente evolucionó satisfactoriamente y no presentó nuevos déficits visuales, por lo que fue dada de alta a los 25 días del reingreso con suplencia hormonal con levotiroxina 50mcg vía oral en ayunas, desmopresina 120mcg vía oral cada 12 horas y fludrocortisona 0.1mg vía oral cada 24 horas de manera indefinida por panhipopituitarismo postquirúrgico y diabetes insípida central.

La RM de control realizada a los 3 meses del egreso mostró una adecuada reducción de la lesión, sin recidiva tumoral ni colecciones asociadas (Figura 3). Después de 6 meses de seguimiento, la paciente seguía asintomática y sin deterioro adicional de la agudeza visual ni de los campos visuales. Su próximo control de seguimiento está programado para el año 2026.

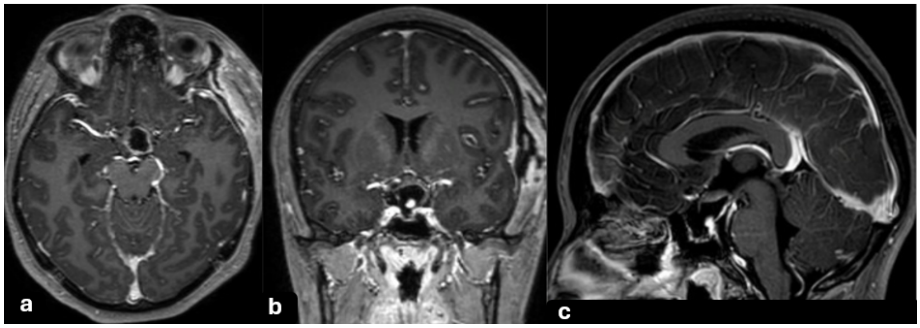

Figura 3. Resonancia magnética cerebral con contraste postquirúrgica en cortes axial (a), coronal (b) y sagital (c). Se evidencia adecuada resección tumoral sin aparente recidiva, ni colecciones asociadas.

Fuente: Imagen obtenida durante la realización del estudio.

DISCUSIÓN

La AP es un síndrome poco frecuente que ocurre en el 2-7% de los pacientes con adenoma hipofisario (5). Su fisiopatología no se ha esclarecido completamente; sin embargo, se ha sugerido que implica la oclusión vascular tumoral secundaria al crecimiento tumoral, la disminución del flujo sanguíneo y la vascularización anormal tumoral (6).

La vascularización de la glándula hipofisiaria juega un papel crucial en el desarrollo de la AP, ya que, en comparación con el tejido glandular circundante, los tumores hipofisiarios suelen presentar una vascularización reducida que aumenta el ARNM del factor de crecimiento endotelial vascular, lo cual podría estar asociado con una vascularización anormal (6).

Por otro lado, se ha propuesto que el crecimiento tumoral y el consiguiente aumento de la presión intraselar podrían provocar la compresión del tejido hipofisiario normal, lo que limita el suministro sanguíneo adecuado (1,2). Asimismo, la compresión directa que causa el tumor en expansión sobre el tallo hipofisiario puede comprometer el flujo sanguíneo dentro del sistema portal hipofisario (1).

Los agonistas dopaminérgicos utilizados en el tratamiento del prolactinoma son un factor de riesgo de AP; sin embargo, estos fármacos promueven la regresión tumoral debido a la reducción del tamaño de las células lactotropas y a cambios degenerativos y necróticos en las células tumorales. De este modo, la cabergolina, al igual que la bromocriptina, reduce el tamaño de los prolactinomas tras inducir la apoptosis en las células lactotropas. Al respecto, se ha descrito que la mayoría de pacientes tratados con cabergolina presentan en la RM degeneración quística en el prolactinoma, hallazgo considerado como factor de riesgo para el desarrollo de AP (4). En el presente caso, la RN mostró degeneración quística del prolactinoma asociada a áreas de sangrado, lo que podría corresponder al efecto de la cabergolina sobre el tumor.

La literatura sobre AP secundaria al uso de cabergolina es escasa y se restringe a reportes de caso. Por ejemplo, Chng y Dalan (4) publicaron el caso de un hombre chino de 20 años con un prolactinoma, quien desarrolló AP seis semanas después de iniciar tratamiento con cabergolina, con recuperación satisfactoria y sin pérdida de la función hipofisiaria luego de recibir tratamiento conservador con terapia de apoyo. De manera similar, Balarini *et al.* (7) reportaron los casos de tres pacientes con macroprolactinomas quísticos, quienes desarrollaron AP 7, 12 y 32 semanas después iniciar el tratamiento con cabergolina y requirieron descompresión de la lesión mediante una cirugía transesfenoidal.

Según la literatura, la AP suele desarrollarse dentro de adenomas hipofisiarios (1) y existen algunos factores de riesgo para su desarrollo como hipertensión arterial, diabetes *mellitus,* cirugía mayor, trastornos de la coagulación, embarazo, traumatismo craneal, radioterapia y uso de medicamentos como estrógenos,

análogos de la somatostatina y agonistas de la dopamina (2). En el presente caso, la paciente tenía un macroadenoma hipofisiario tipo prolactinoma que fue tratado con cabergolina, lo cual pudo causar el desarrollo de AP.

La presentación clínica de la AP depende de la velocidad de aparición del infarto o la hemorragia y del volumen de esta última (1,2). En este sentido, puede manifestarse de forma aguda y severa con déficits neurológicos graves, coma e incluso la muerte. La AP debe sospecharse en pacientes con cefalea severa retroorbitaria, frontal o suboccipital de aparición súbita que se acompañe de un nivel de conciencia variable, náuseas, vómitos y síntomas de afectación de nervios craneales, tales como diplopía, ptosis palpebral y midriasis (2). En el presente caso, los síntomas predominantes fueron la cefalea y las alteraciones visuales, los cuales constituyeron el motivo principal de consulta de la paciente.

Los principales síntomas asociados a AP son cefalea (86-89%), alteraciones visuales (52-78%), vómitos (40-69%) y parálisis extraoculares (25%) (2,8). La cefalea generalmente resulta del rápido aumento de la presión intraselar causado por la hemorragia e infarto de la glándula hipofisiaria y el deterioro visual; este último se observa en 52-90% de los pacientes, debido a la compresión del quiasma óptico ejercida por la masa que se expande rápidamente y puede tener manifestaciones que van desde defectos en el campo visual hasta ceguera completa (8). En el presente caso, la paciente consultó por cefalea hemicraneal derecha de inicio súbito persistente y durante su estancia hospitalaria presentó alteraciones visuales.

El hipopituitarismo es otro síntoma frecuente de la AP, siendo las alteraciones más comunes las deficiencias de gonadotropinas (75%), corticotropina (70%) y tirotropina (50%) (2). La hiponatremia puede presentarse en hasta el 40% de los pacientes con AP secundaria a insuficiencia suprarrenal, hipotiroidismo central o síndrome de secreción inapropiada de hormona antidiurética. En menor medida se han informado crisis epilépticas, hemiplejía y diabetes insípida (2), esta última diagnosticada en la paciente del presente caso.

La mayoría de pacientes con AP son sometidos a una TC de cráneo para confirmar el diagnóstico; sin embargo, en los últimos años esto ha cambiado y se opta una RM cerebral, ya que mientras la TC detecta entre el 20% y el 42% de las hemorragias, la RM detecta la presencia de sangre hasta en el 89% de los casos (5,9). Esto es de gran relevancia, ya que se ha evidenciado que los episodios de hemorragia subclínica o con sintomatología mínima son mucho más frecuentes, presentándose en hasta el 25% de los adenomas hipofisarios (5). Sin embargo, se debe tener en cuenta el momento en que se realizan estas pruebas debido a que la hemoglobina tiene características cambiantes y a que la sangre se degrada con el tiempo. De este modo, en la TC los productos sanguíneos observados son inicialmente hiperdensos (<6 horas desde el inicio de los síntomas) y su densidad va disminuyendo hasta acercarse a la del agua (9).

En la RM cerebral la señal de hiperintensidad en T1 generalmente aumenta entre las 24 y 48 horas debido a la conversión de hemoglobina a methemoglobina intracelular, la cual persiste durante 7 a 28 días, pero disminuye entre los días 14 y 28 a causa de la formación de hemosiderina. Por su parte, las secuencias T2 muestran brillo en la fase hiperaguda, mientras que la hipointensidad persiste en las fases aguda y subaguda temprana (1-7 días), convirtiéndose en hiperintensa con la formación de methemoglobina extracelular (7-28 días). Durante la fase crónica (>14-28 días), la señal en T2 disminuye nuevamente al convertirse en hemosiderina (9). En el presente caso, a la paciente se le realizó tanto TC como RM el día de su ingreso, en cuyos resultados se observó una lesión quística, pero la RM mostró, además, hiperintensidad en la secuencia T2 FLAIR, así como un componente isointenso en la secuencia T1 con realce homogéneo posterior a la administración del contraste, lo cual orientó el diagnóstico.

La deficiencia de ACTH es una condición potencialmente mortal y frecuente en pacientes con AP, en quienes se recomienda la sustitución de glucocorticoides y se indica una dosis suprafisiológica para controlar el edema en las estructuras paraselares: dexametasona 8-16mg al día o hidrocortisona 50mg intravenosa cada 6 horas (6). En el caso reportado, el perfil hormonal de control evidenció niveles suprimidos de ACTH y cortisol, motivo por el cual se inició tratamiento sustitutivo con hidrocortisona. Es importante aclarar que la sustitución de la hormona tiroidea, cuando es necesaria, debe hacerse únicamente después de haber proporcionado glucocorticoides (8), tal como ocurrió en el presente caso, en donde la paciente, debido a su hipocortisolismo, requirió inicialmente terapia con corticoides y, posteriormente, se le indicó suplencia con levotiroxina.

El tratamiento de la AP puede ser conservador o quirúrgico y su elección depende fundamentalmente del perfil clínico del paciente: aquellos con cefalea, síntomas visuales leves o ausentes, sin compromiso del estado de conciencia o con comorbilidades graves que contraindiquen una intervención quirúrgica, suelen ser considerados para manejo conservador, mientras que aquellos que presentan síntomas visuales significativos, alteración del estado de conciencia o deterioro neurológico progresivo son candidatos a tratamiento quirúrgico (10). El manejo conservador consiste en la implementación de medidas de apoyo como terapia de reemplazo hormonal con glucocorticoides (11), manejo de electrolitos y monitoreo cercano de los síntomas visuales. Por su parte, el tratamiento quirúrgico consiste en la resección transesfenoidal de la lesión luego de estabilizar el estado general del paciente (8). En el presente caso, las alteraciones visuales de relevancia en la paciente justificaron la intervención quirúrgica.

Según la literatura, los pacientes con compromiso visual, paresias extraoculares o alteración del estado de conciencia deben ser sometidos a descompresión quirúrgica temprana lo antes posible, ya que se ha demostrado que la intervención quirúrgica temprana mejora los resultados visuales y, en

menor medida, los resultados endocrinos en comparación con el tratamiento conservador (8,12). La paciente del presente caso informó la aparición abrupta de síntomas visuales, por lo que se le realizó una intervención quirúrgica urgente. Además, experimentó recurrencia del sangrado, por lo que requirió una reintervención que tuvo resultados favorables.

CONCLUSIÓN

La AP es una urgencia médica debido a que puede causar insuficiencia endocrina aguda, compromiso visual severo e, incluso, la muerte, por lo que es fundamental instaurar un tratamiento precoz que incluya una reposición hormonal adecuada y, en los casos indicados, una intervención quirúrgica para la descompresión selar y el drenaje del hematoma.

Los agonistas dopaminérgicos, en particular la bromocriptina, se han asociado con el desarrollo de AP; no obstante, fármacos con capacidad para inducir degeneración quística en pacientes con prolactinoma como la cabergolina también pueden causar AP.

CONSIDERACIONES ÉTICAS

Para la elaboración del presente reporte de caso se contó con el consentimiento informado de la paciente.

CONFLICTO DE INTERESES

Ninguno declarado por los autores.

FINANCIACIÓN

Ninguna declarada por los autores.

AGRADECIMIENTOS

A los departamentos de neurocirugía de la Universidad Nacional y del Hospital de Kennedy, por su valioso apoyo en el desarrollo del presente artículo.

REFERENCIAS

1. **Briet C, Salenave S, Bonneville JF, Laws ER, Chanson P.** Pituitary Apoplexy. *Endocr Rev.* 2015;36(6):622-45. https://doi.org/qftm.
2. **Iglesias P.** Pituitary Apoplexy: An Updated Review. *J Clin Med.* 2024;13(9):2508. https://doi.org/qftn.

3. **Bi WL, Dunn IF, Laws ER Jr.** Pituitary apoplexy. *Endocrine*. 2015;48(1):69-75. https://doi.org/f65zgg.
4. **Chng E, Dalan R.** Pituitary apoplexy associated with cabergoline therapy. *J Clin Neurosci.* 2013;20(12):1637-43. https://doi.org/f2npq7.
5. **Singh TD, Valizadeh N, Meyer FB, Atkinson JL, Erickson D, Rabinstein AA.** Management and outcomes of pituitary apoplexy. *J Neurosurg.* 2015;122(6):1450-7. https://doi.org/qftp.
6. **Glezer A, Bronstein MD.** Pituitary apoplexy: pathophysiology, diagnosis and management. *Arch Endocrinol Metab*. 2015;59(3):259-64. https://doi.org/f7v4sb.
7. **Balarini-Lima GA, Machado E de O, Dos Santos Silva CM, Filho PN, Gadelha MR.** Pituitary apoplexy during treatment of cystic macroprolactinomas with cabergoline. *Pituitary*. 2008;11(3):287-92. https://doi.org/dxct5x.
8. **Muthukumar N.** Pituitary Apoplexy: A Comprehensive Review. *Neurol India*. 2020; 68(Suppl):S72-8. https://doi.org/qftw.
9. **Donegan D, Erickson D.** Revisiting Pituitary Apoplexy. *J Endocr Soc*. 2022;6(9):bvac113. https://doi.org/qftx.
10. **Almeida JP, Sanchez MM, Karekezi C, Warsi N, Fernández-Gajardo R, Panwar J, et al.** Pituitary Apoplexy: Results of Surgical and Conservative Management Clinical Series and Review of the Literature. *World Neurosurg.* 2019;130:e988-99. https://doi.org/qftz.
11. **Marx C, Rabilloud M, Borson Chazot F, Tilikete C, Jouanneau E, Raverot G.** A key role for conservative treatment in the management of pituitary apoplexy. *Endocrine*. 2021;71(1):168-77. https://doi.org/qft3.
12. **Pyrgelis ES, Mavridis I, Meliou M.** Presenting Symptoms of Pituitary Apoplexy. *J Neurol Surg A Cent Eur Neurosurg*. 2018;79(1):52-9. https://doi.org/g5pfjk.