



---

<https://doi.org/10.15446/cr.v11.117740>

## LAXITUD DEL MECANISMO EXTENSOR Y LUXACIÓN POSTERIOR ATRAUMÁTICA TRAS ARTROPLASTIA TOTAL DE RODILLA DE REVISIÓN. REPORTE DE CASO

**Palabras clave:** Luxación de la Rodilla; Artroplastia de Reemplazo de Rodilla; Falla de Prótesis.

**Keywords:** Knee Dislocation; Arthroplasty, Replacement, Knee; Prosthesis Failure.

---

Camilo Andrés Velandia-Amaya

Jorge Rolando Ortiz-Morales

Universidad Nacional de Colombia - Sede Bogotá  
- Facultad de Medicina - Departamento de Cirugía  
- Unidad de Ortopedia y Traumatología -  
Bogotá D.C. - Colombia.

### Correspondencia

Camilo Andrés Velandia-Amaya. Unidad de Ortopedia y Traumatología, Departamento de Cirugía, Facultad de Medicina, Universidad Nacional de Colombia.  
Bogotá D.C. Colombia.

Correo electrónico: cavelandiaa@unal.edu.co.

## RESUMEN

**Introducción.** La luxación de prótesis tras una artroplastia total de rodilla de revisión, aunque rara, es una complicación grave, cuya incidencia viene en aumento debido a que el reemplazo articular es un procedimiento cada vez más frecuente en el manejo de la osteoartritis. Sus principales causas reportadas incluyen inestabilidad en flexión y debilitamiento de los tejidos blandos.

**Presentación del caso.** Hombre de 79 años con antecedente de revisión de prótesis de rodilla izquierda por aflojamiento séptico, quien en julio de 2024 asistió al servicio de urgencias de una institución de salud de primer nivel de atención de Bogotá (Colombia) por gonalgia izquierda con episodios intermitentes de edema articular y rubor local desde hace 7 meses. Dada la persistencia de los síntomas a pesar del manejo analgésico, fue remitido a una institución de cuarto nivel de atención. La radiografía simple de rodilla izquierda de ingreso mostró patela baja y luxación posterior de prótesis, por lo que se llevó a revisión en dos tiempos quirúrgicos. En el primer tiempo se evidenció laxitud del mecanismo extensor, por lo que en el segundo se aumentó el nivel de constricción con prótesis de bisagra rotacional, obteniéndose adecuada estabilidad articular y restableciéndose el arco de movilidad.

**Conclusiones.** Los casos de luxación tras artroplastia total de rodilla de revisión son raros, pero pueden presentarse en diversos tipos de implantes, incluyendo los de diseños constreñidos. La laxitud del mecanismo extensor puede contribuir a desencadenar un episodio de luxación posterior crónica que debe tenerse en cuenta durante el planeamiento de una artroplastia total de rodilla de revisión.

## ABSTRACT

**Introduction:** Although prosthesis dislocation after revision total knee arthroplasty is rare, it represents a serious complication, with a rising incidence due to the increasing use of joint replacement for osteoarthritis management. Major reported causes include flexion instability and soft tissue weakening.

**Case presentation:** A 79-year-old man with a history of left knee revision arthroplasty due to septic loosening presented to the emergency department of a primary care institution in Bogotá (Colombia) in July 2024 with a 7-month history of left knee pain, accompanied by intermittent episodes of joint swelling and local erythema. Given the persistence of symptoms despite analgesic therapy, he was referred to a quaternary care institution. Plain radiographs of the left knee obtained on admission revealed patella baja and posterior dislocation of the prosthesis, leading to a planned two-stage revision procedure. During the first stage, laxity of the extensor mechanism was identified; therefore, during the second stage, the level of constraint was increased using a rotational hinge prosthesis, achieving adequate joint stability and restoration of the range of motion.

**Conclusions:** Dislocation following revision total knee arthroplasty is rare but can occur in various implant designs, including constrained systems. Laxity of the extensor mechanism may contribute to chronic posterior dislocation and should be carefully considered during preoperative planning for revision total knee arthroplasty.

## INTRODUCCIÓN

La artroplastia total de rodilla (ATR) es una de las cirugías más efectivas, rentables y de mayor éxito en ortopedia debido a que reduce significativamente el dolor, contribuye a la recuperación funcional y, por tanto, mejora la calidad de vida de los pacientes (1). La ATR de revisión es un procedimiento quirúrgico técnicamente demandante y de alto costo, cuyos resultados, a pesar de ser buenos en la mayoría de los casos, son inferiores a los obtenidos con la ATR primaria, con una mayor tasa de fracaso (2).

El número de ATR primarias en las últimas décadas se ha incrementado considerablemente, por lo cual el número de cirugías de revisión también viene en aumento (2,3); de este modo, se estima que entre 2005 y 2030 las primeras se incrementarán cerca de un 174% y, las segundas, alrededor de 7 veces (2).

La supervivencia de un implante de revisión a 10 años oscila entre 71% y 86% (2,4) y, según la literatura, las complicaciones se presentan entre el 5% y el 50% de los pacientes (2,5) y las más comunes son persistencia de rigidez articular y dolor, problemas neurovasculares, incompetencia del mecanismo extensor, complicaciones de la herida quirúrgica y, en menor frecuencia, inestabilidad (2,5).

En la ATR primaria la inestabilidad sigue siendo una de las principales razones de revisión temprana (6). Además, la luxación después de este procedimiento, aunque es rara, constituye una complicación grave (3). La incidencia informada de inestabilidad y luxación después de una ATR primaria varía entre 1% y 2% (3), siendo más frecuente en diseños con retención de ligamento cruzado y disminuyendo hasta 0.15-0.5% en nuevos diseños que incorporan cambios en la altura del poste tibial de polietileno y su traslación anterior (3,7).

La luxación tibiofemoral es una complicación rara e infrecuente tras una ATR de revisión, con una incidencia de 3.3%, pero es la forma más grave de inestabilidad tras este procedimiento (8-10). Se desconoce con exactitud su etiología, pero entre las causas más descritas en la literatura se encuentra la malposición de los componentes, el desequilibrio en el espacio flexión-extensión, la liberación excesiva de tejidos blandos y la incompetencia del mecanismo extensor, siendo este último el reportado con menor frecuencia (9,10). Su manejo no cuenta con un protocolo establecido y depende del tiempo de evolución, las características del implante y el contexto clínico del paciente, pero el más frecuente es el reemplazo del implante por uno de mayor constricción (3).

A continuación, se presenta el caso de un paciente con luxación posterior tras ATR de revisión y se analizan los posibles factores asociados al desarrollo de esta complicación.

## PRESENTACIÓN DEL CASO

Hombre de 79 años, con antecedente de hipertensión arterial, diabetes *mellitus* tipo 2, ATR bilateral (derecha hace 14 años e izquierda hace 7 años) y ATR izquierda de revisión con sistema de revisión Columbus® (Aesculap Implant Systems, LLC – B. Braun company) realizada 15 meses antes por aflojamiento séptico y aparente subluxación patelofemoral según informe quirúrgico extrainstitucional, quien en julio de 2024 asistió al servicio de urgencias de una institución de salud de primer nivel de atención de Bogotá (Colombia) por gonalgia izquierda con episodios intermitentes de edema articular y rubor local que inició 7 meses atrás, se exacerbaba con la movilidad y no se asociaba con ningún evento traumático. Debido a esta sintomatología, un mes antes de la consulta recibió tratamiento con antibiótico antiestafilocócico, por lo que ante la persistencia de los síntomas y su agudización fue remitido a una institución de salud de cuarto nivel de atención de Bogotá.

En el examen físico de ingreso se observó lo siguiente: rodilla izquierda en posición antálgica (flexión de 30°) con cicatrización adecuada de la herida quirúrgica de la ATR de revisión realizada 15 meses antes, con edema sin signos de derrame articular ni de infección local y con limitación en arcos de movilidad activos de 30° a 90° por dolor. Se calculó un índice de masa corporal (IMC) de 24.2kg/m<sup>2</sup>.

Los exámenes de laboratorio de ingreso mostraron niveles normales de leucocitos (6 030mg/dL) y neutrófilos (2 640mg/dL), y proteína C reactiva (PCR) elevada (32mg/L). La radiografía simple de rodilla izquierda de ingreso mostró patela baja y luxación posterior de prótesis de revisión (Figura 1). Ante la sospecha de un nuevo episodio de infección periprotésica concomitante, se realizó toma de hemocultivos.

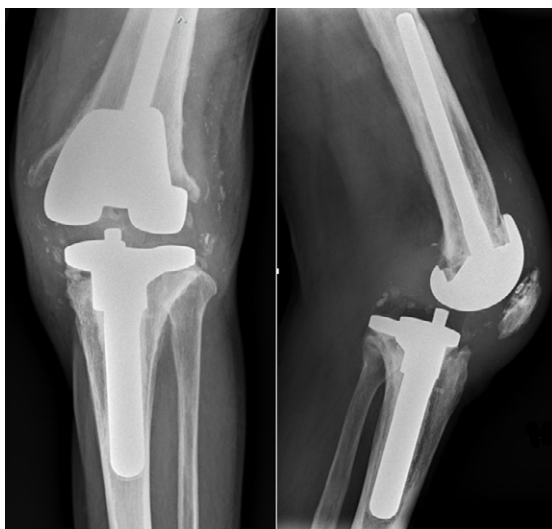

Figura 1. Radiografía simple anteroposterior (AP) y lateral de rodilla. Se evidencia patela baja y luxación posterior de prótesis de revisión.

Fuente: Imagen obtenida durante la realización del estudio.

Dado el antecedente de aflojamiento séptico y previendo pérdida ósea significativa posterior al retiro de material, el paciente fue llevado a cirugía de revisión en dos tiempos quirúrgicos. Inicialmente, el 31 de julio, se le retiraron los componentes, se realizó toma de muestras para cultivo, se le implantó un espaciador de cemento impregnado con antibiótico (Gentamicin Knee Spacer Subiton) y se le indicó tratamiento antibiótico empírico con cefalosporina de primera generación. Durante este procedimiento se encontró lo siguiente: fibrosis e hiperlaxitud del mecanismo extensor, defecto óseo metafisario tibial medial tipo IIA según la clasificación de AORI y componentes en buen estado (sin desgaste) y sin aflojamiento (Figura 2); no se evidenciaron signos de infección.

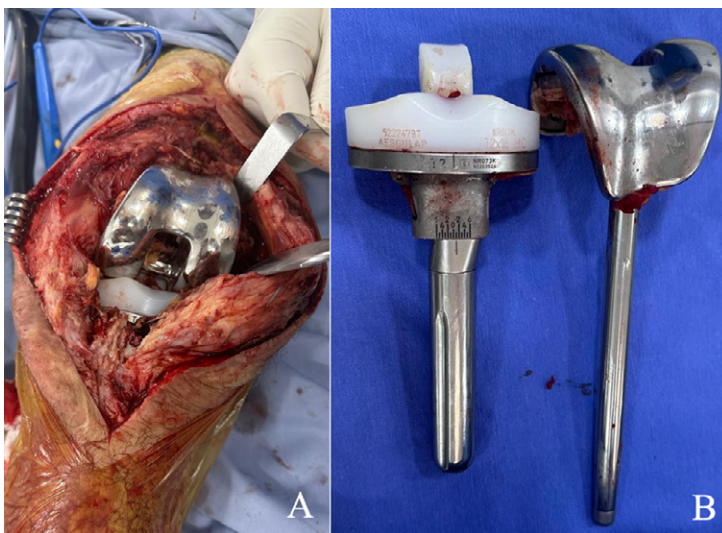


Figura 2. A) Fotografía intraoperatoria tomada durante el primer tiempo de artroplastia total de rodilla de revisión B) Componentes extraídos sin evidencia de desgaste.

Fuente: Imagen obtenida durante la realización del estudio

El reporte de hemocultivo y cultivo óseos de fémur y tibia (obtenido a las 72 horas de incubación) resultó negativo y el paciente no presentó signos clínicos de respuesta inflamatoria sistémica en el postoperatorio inmediato, por lo que 9 días después de la primera intervención, el 9 de agosto, se realizó el segundo tiempo de revisión y se reemplazó la prótesis con un implante constreñido de bisagra rotacional (Rotational Knee Joint Prosthesis Endo-Model®, WALDEMAR LINK GmbH & Co, Hamburgo). Los componentes femoral y tibial fueron reemplazados con implantes tamaño M cementados y se posicionó un polietileno de revisión tamaño M. Antes de finalizar el procedimiento, se verificó una adecuada alineación y estabilidad de los componentes en estrés varo y valgo, encontrándose un rango de movilidad intraoperatorio de 0° a 100°. En la radiografía tomada en el postoperatorio inmediato se observó adecuada alineación de los componentes (Figura 3).

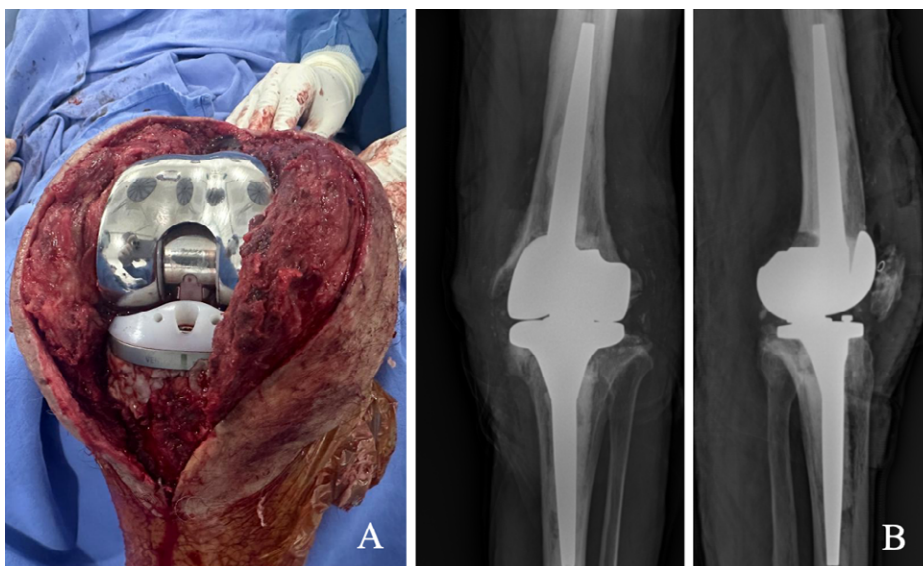


Figura 3. A) fotografía intraoperatoria tomada durante el segundo tiempo de artroplastia total de rodilla de revisión; B) radiografías postoperatorias anteroposterior y lateral en la que se evidencia prótesis constreñida de bisagra rotacional en alineación adecuada.

Fuente: Imagen obtenida durante la realización del estudio.

El paciente logró apoyo de la extremidad y marcha con caminador a los 2 días de la cirugía e inició el siguiente protocolo de rehabilitación de forma ambulatoria: fase inicial (día de egreso): extensión pasiva, flexoextensión apoyada con miembro inferior contralateral, flexoextensión del tobillo y marcha con caminador; fase 2 (del egreso a la semana 6): flexoextensión activa de la rodilla, marcha con caminador y bicicleta estática; fase 3 (semana 7 a 12): flexoextensión activa, apoyo monopodal, propiocepción y bicicleta estática, y fase 4 (semana 12 a 16): marcha sin soporte externo, sentadillas y caminata en punta de pies con apoyo.

En control realizado a los 3 meses luego de la última intervención quirúrgica, el paciente informó mejoría de los síntomas, con un puntaje de 2/10 en la escala visual análoga del dolor, una puntuación de 76/100 (bueno) en el Knee Society Score, un arco de movilidad de 0-90° de la rodilla izquierda e inicio de marcha sin soporte externo.

## DISCUSIÓN

La luxación de prótesis luego de una ATR primaria es una complicación rara e infrecuente, aunque es importante tener presente que el número de casos reportados en la literatura viene en aumento debido a que el reemplazo articular es un procedimiento cada vez más frecuente en el manejo de la osteoartritis (11).



Las luxaciones pueden clasificarse como posteriores o anteriores, siendo estas últimas las menos frecuentes. La luxación anterior se asocia principalmente a prótesis con retención de ligamentos cruzados y su etiología involucra la combinación de una inestabilidad ligamentaria y un aumento de la pendiente tibial causados por la lesión de los ligamentos cruzados y el daño consecuente del complejo ligamentario colateral medial y el tendón patelar (12,13).

Por su parte, la luxación posterior se reporta con mayor frecuencia en pacientes con prótesis estabilizadas posteriores y su mecanismo parece estar relacionado con el reemplazo del ligamento cruzado posterior por modelos de poste tibial y leva femoral que buscan impedir la traslación anterior femoral en flexión y recrear el retroceso femoral fisiológico (3,14). Normalmente estos modelos proporcionan la suficiente distancia de salto para evitar la luxación, pero en flexión profunda y estrés en varo/valgo (para el cual este sistema no ofrece constricción) se puede presentar una luxación posterior (3,14,15). Teniendo en cuenta lo anterior, se cree que la incompetencia del mecanismo extensor fue la causa de la luxación posterior en el paciente del presente caso.

Es importante mencionar que las prótesis de rodilla con estabilización posterior (p ej., implantes de rodilla con platillo móvil y plataforma giratoria) fueron diseñadas específicamente para proporcionar estabilidad luego de la ATR cuando el ligamento cruzado posterior es deficiente o debe sacrificarse (16). La luxación rotatoria completa de 180° en una prótesis de rodilla con platillo móvil es extremadamente rara; en este sentido, Lee *et al.* (16) publicaron un caso excepcional de una de luxación rotatoria completa de 180° de la plataforma rotatoria tras la reducción cerrada de la luxación posterior de una prótesis total de rodilla con estabilización posterior, el cual muestra que la luxación tras una ATR con platillo móvil y estabilización posterior puede ocurrir con laxitud en valgo y causar una rotación de 90° del inserto de polietileno, y que los intentos de reducción cerrada pueden contribuir a la luxación rotatoria completa de 180° de la plataforma rotatoria.

La luxación tras una ATR de revisión es extremadamente rara y los casos reportados en la literatura son pocos, incluyendo algunos de implantes de diseños constreñidos en los cuales se presentó luxación posterior (3,17,18), tal como sucedió en nuestro paciente, a quien en su ATR de revisión se le implantó un sistema de revisión Columbus® que se considera de diseño constreñido. La causa de luxación en ATR primaria y de revisión es tema de discusión, aunque la mayoría de los estudios reportan inestabilidad en flexión; discrepancia entre los espacios en flexión y extensión; inestabilidad multiligamentaria, y fallo o incompetencia del mecanismo extensor como desencadenantes (3,19).

En una serie de 6 casos de luxación de rodilla tras ATR (2 primarias y 4 de revisión), Kornilov *et al.* (18) reportaron compromiso del mecanismo extensor como causa de la luxación en 4 casos, uno de ellos por insuficiencia del mismo, tal como sucedió en nuestro paciente. La incompetencia del mecanismo extensor,

al igual que la lesión crónica de los demás elementos estabilizadores de la rodilla, son el resultado del debilitamiento de los tejidos blandos que suele encontrarse en las rodillas con múltiples intervenciones quirúrgicas previas (20). La inestabilidad progresiva resultante es particularmente importante en los rangos de flexión extrema ya que puede desencadenar un evento de luxación cuando se combina con estrés en varo y/o valgo (14,15), como se presentó en nuestro paciente.

La anterior hipótesis es compatible con lo informado por Buechel *et al.* (21), quienes en su reporte de dos casos de luxación tras ATR de revisión sugieren que la cicatrización insuficiente de los tejidos blandos en una rodilla previamente intervenida y la inestabilidad en flexión fueron las causas de luxación en estos pacientes, y por Lee *et al.* (3), quienes en su reporte de caso de luxación en un sistema de revisión LEGION evidenciaron que la debilidad del mecanismo extensor causada por múltiples cirugías por subluxación patelofemoral lateral y cuadros de infección osteomuscular puede contribuir a la luxación.

La estabilidad en flexión es el factor que con mayor frecuencia se asocia a eventos de luxación tras ATR primaria y de revisión (22,23). Al respecto, Abdel *et al.* (24) identificaron factores visibles en la radiografía simple que pueden contribuir a la inestabilidad en flexión tras una ATR, entre los cuales se incluye la disminución del desplazamiento condilar, la distalización de la línea articular y el aumento de la pendiente tibial posterior.

El tratamiento en casos de luxación tras ATR primaria consiste inicialmente en maniobras de reducción mediante extensión pasiva, tracción e inmovilización, y su éxito depende de lograr estabilidad tras la reducción y de realizar una rehabilitación adecuada mediante fortalecimiento muscular (3,23). En los casos en que no se obtiene una reducción estable se debe optar por la cirugía de revisión (25). En la mayoría de los pacientes es suficiente reemplazar el inserto de polietileno por uno de mayor tamaño; no obstante, si hay evidencia de laxitud severa, diferencia de espacio en flexión/extensión o malposición de los componentes, se recomienda la revisión con una prótesis con un mayor grado de constricción (3,26).

En casos de luxación crónica tras ATR de revisión, como el del presente caso, se ha reportado que son pocos los pacientes en los que se puede lograr una reducción cerrada estable o en los que un inserto de mayor tamaño es suficiente (27); en la mayoría de los casos se debe realizar cirugía de revisión para aumentar el nivel de constricción. En el caso reportado por Lee *et al.* (3), la cirugía de revisión para aumentar el tamaño del inserto de polietileno aumentó la estabilidad, pero no resolvió el pinzamiento preexistente entre el inserto y la patela, por lo que el paciente requirió de restricción en flexión en el postoperatorio.

En el presente caso se describe una luxación crónica en un paciente con antecedente de ATR de revisión por aflojamiento séptico y evidencia de laxitud del mecanismo extensor, a quien se le realizó un primer tiempo quirúrgico para toma



de cultivos y aplicación de espaciador de cemento impregnado con antibiótico y un segundo tiempo en el que se puso un implante de bisagra rotacional que aporta un mayor nivel de constricción, con lo cual se obtuvieron buenos resultados. Es importante aclarar que en el presente caso no fue posible asegurar la laxitud del mecanismo extensor como único factor desencadenante de luxación, por lo que se requiere de series de más grandes para establecer factores de confusión y aproximarse al impacto real de un mecanismo extensor incompetente.

## CONCLUSIONES

Los casos de luxación tras ATR de revisión son raros, pero se pueden presentar en diversos tipos de implantes, incluyendo los de diseño constreñido. La etiología, aunque desconocida, parece estar relacionada con la debilidad de los tejidos blandos estabilizadores propia de pacientes intervenidos en múltiples ocasiones, la cual, junto con la inestabilidad en flexión, facilitan un episodio de luxación posterior. El presente caso ejemplifica la incompetencia del mecanismo extensor como un factor adicional que puede contribuir a desencadenar un episodio de luxación posterior crónica y que se debe tener en cuenta durante el planeamiento de una ATR de revisión para optar por sistemas constreñidos como una prótesis de bisagra rotacional.

## CONSIDERACIONES ÉTICAS

Se reporta un único caso que contó con consentimiento informado del paciente para su publicación y para el uso de imágenes.

## CONFLICTO DE INTERESES

Ninguno declarado por los autores

## FINANCIACIÓN

Ninguna declarada por los autores

## AGRADECIMIENTOS

Ninguno declarado por los autores.

## REFERENCIAS

1. Varacallo MA, Luo TD, Mabrouk A, Johanson NA. Total Knee Arthroplasty Techniques. In: StatPearls [Internet]. Treasure Island (FL): StatPearls Publishing; 2025 [cited 2025 Dec 10]. Available from: <https://www.ncbi.nlm.nih.gov/books/NBK499896/>.

2. Roman MD, Russu O, Mohor C, Necula R, Boicean A, Todor A, et al. Outcomes in revision total knee arthroplasty (Review). *Exp Ther Med*. 2022;23(1):29. <https://doi.org/qh46>.
3. Lee HM, Kim JP, Chung PH, Kang S, Kim YS, Go BS. Posterior dislocation following revision total knee replacement arthroplasty: a case report and literature analysis. *Eur J Orthop Surg Traumatol*. 2018;28(8):1641-4. <https://doi.org/qh47>.
4. Bae DK, Song SJ, Heo DB, Lee SH, Song WJ. Long-term Survival Rate of Implants and Modes of Failure After Revision Total Knee Arthroplasty by a Single Surgeon. *J Arthroplasty*. 2013;28(7):1130-4. <https://doi.org/f46322>.
5. Rosso F, Cottino U, Dettoni F, Bruzzone M, Bonasia DE, Rossi R. Revision total knee arthroplasty (TKA): mid-term outcomes and bone loss/quality evaluation and treatment. *J Orthop Surg Res*. 2019;28(1):280. <https://doi.org/gqnv9>.
6. Ortega-Andreu M, Barco-Laakso R, Rodríguez-Merchan EC. Artroplastia total de rodilla. *Rev Ortop Traumatol*. 2002;46(5):476-84.
7. Villanueva M, Rios-Luna A, Pereiro J, Fahandez-Saddi H, Pérez-Caballer A. Dislocation following total knee arthroplasty: A report of six cases. *Indian J Orthop*. 2010;44(4):438-43. <https://doi.org/dgbg65>.
8. Saleh KJ, Dykes DC, Tweedie RL, Mohamed K, Ravichandran A, Saleh RM, et al. Functional outcome after total knee arthroplasty revision: a meta-analysis. *J Arthroplasty*. 2002;17(8):967-77. <https://doi.org/dthbkj>.
9. Rouquette L, Erivan R, Pereira B, Boisgard S, Descamps S, Villatte G. Tibiofemoral dislocation after primary total knee arthroplasty: a systematic review. *Int Orthop*. 2019;43(7):1599-609. <https://doi.org/qh48>.
10. Jethanandani RG, Maloney WJ, Huddleston JI 3rd, Goodman SB, Amanatullah DF. Tibiofemoral Dislocation After Total Knee Arthroplasty. *J Arthroplasty*. 2016;31(10):2282-5. <https://doi.org/f9f6tg>.
11. Alatassi R, Alattas MH, Koaban S, Abdullah S, Ahmed B. Posterior dislocation of a constrained total knee arthroplasty: A case report. *Ann Med Surg (Lond)*. 2018;34:50-3. <https://doi.org/g5qtqp>.
12. Lee SC, Jung KA, Nam CH, Hwang SH, Lee WJ, Park IS. Anterior dislocation after a posterior stabilized total knee arthroplasty. *J Arthroplasty*. 2012;27(2):324.e17-20. <https://doi.org/b8r78v>.
13. Tuoheti Y, Watanabe W, Itoi E. Anterior dislocation after total knee arthroplasty: a case report. *J Orthop Sci*. 2004;9(6):643-5. <https://doi.org/c3zk4n>.
14. Arnout N, Vandenuecker H, Bellemans J. Posterior dislocation in total knee replacement: a price for deep flexion? *Knee Surg Sports Traumatol Arthrosc*. 2011;19(6):911-3. <https://doi.org/fjnhx>.
15. Carbó E, Laguna R, Del Moral F, Barrientos J, Vaquero J. Inestabilidad posterior no traumática de prótesis de rodilla primaria y su revisión. *Acta Ortop Mex*. 2016;30(2):105-9.
16. Lee HM, Kim YS, Kim JP. 180° rotatory dislocation of the rotating platform of a posterior-stabilized mobile-bearing knee prosthesis; possible complication after closed reduction of a posterior dislocation—a case report. *Knee*. 2012;21(1):322-4. <https://doi.org/f5sr4c>.
17. Cavaignac E, Tricoire JL, Pailhé R, Murgier J, Reina N, Chiron P, et al. Recurring intraprosthesis dislocation of rotating-hinge total knee prosthesis. Effect of implant design on intrinsic stability. *Orthop Traumatol Surg Res*. 2014;100(7):835-7. <https://doi.org/f6pkkh>.
18. Kornilov N, Wagenaar FC, Kuliaba T, Ftaita S, Thienpont E. Dislocation of modern design rotating hinge total knee arthroplasty : case series and narrative review. *Acta Orthop Belg*. 2020;86(2):303-12.
19. Sisak K, Lloyd J, Fiddian N. Multi-ligament instability after early dislocation of a primary total knee replacement - case report. *Knee*. 2010;18(1):59-61. <https://doi.org/c2vhmd>.
20. Fuchs M, Gwinner C, Meißner N, Pfitzner T, Perka C, von Roth P. Therapy of chronic extensor mechanism deficiency after total knee arthroplasty using a monofilament polypropylene mesh. *Front Surg*. 2022;9:100208. <https://doi.org/qh49>.
21. Buechel FF. Recurrent LCS Rotating Platform Dislocation in Revision Total Knee Replacement: Mechanism, Management, and Report of Two Cases. *Orthopedics*. 2003;26(6):647-9. <https://doi.org/qh49>.
22. Lombardi AV Jr, Mallory TH, Vaughn BK, Krugel R, Honkala TK, Sorscher M, et al. Dislocation following primary posterior-stabilized total knee arthroplasty. *J Arthroplasty*. 1993;8(6):633-9. <https://doi.org/d2b8bf>.
23. Wazir NN, Shan Y, Mukundala VV, Gunalan R. Dislocation after total knee arthroplasty. *Singapore Med J*. 2007;48(5):e138-40.

24. Abdel MP, Pulido L, Severson EP, Hanssen AD. Stepwise surgical correction of instability in flexion after total knee replacement. *Bone Joint J.* 2014;96-B(12):1644-8. <https://doi.org/qh5b>.
25. Vaishya R, Landge V, Ahmad S, Neupane G. Dislocation, following total knee arthroplasty. *Indian J Orthop.* 2011;45(3):283-4. <https://doi.org/c4p7hn>.
26. Ross JP, Brown NM, Levine BR. Chronic Knee Dislocation After Total Knee Arthroplasty. *Orthopedics.* 2015;38(12):e1155-9. <https://doi.org/f8hf29>.
27. Serbest S, Tosun HB. Dislocation of a revision total knee arthroplasty: rare but serious complication. *Pan Afr Med J.* 2015;20:193. <https://doi.org/qh5c>.