

EVALUACIÓN MICROSCÓPICA DE LAS NEUROPATOLOGÍAS BOVINAS NOTIFICADAS EN COLOMBIA

¹Paredes MP, Peláez LM, ²González Héctor E, ³Bohórquez C

^{1,2} Departamento de Ciencias de la Salud Animal, Facultad de Medicina Veterinaria y de Zootecnia, Universidad Nacional de Colombia.

^{2,3} Grupo de Diagnóstico de Enfermedades Bovinas, Instituto Colombiano Agropecuario ICA.

RESUMEN

El sistema de vigilancia epidemiológica en el país incluye estrategias para prevenir, controlar y erradicar enfermedades que repercutan económica y sanitariamente en los sistemas de producción. La notificación de las enfermedades por parte de los médicos veterinarios de campo se ha realizado por medio de la agrupación de síndromes, uno de ellos es el síndrome neurológico bovino. El objetivo de este estudio fue la evaluación microscópica de encéfalos remitidos al laboratorio de diagnóstico del Instituto Colombiano Agropecuario con el fin de llevar a cabo la vigilancia pasiva de encefalopatía espongiiforme bovina e identificar otras neuropatías que afectan a los bovinos. Los casos evaluados fueron bovinos con síndrome neurológico provenientes de diferentes departamentos de Colombia durante los años 2000, 2001 y 2002. En total se recibieron 443 casos que incluían muestras de todo el sistema nervioso central conservadas en formalina al 10%. En el análisis morfológico de estos tejidos no se encontraron lesiones compatibles con encefalopatía espongiiforme bovina pero se identificaron casos con evidencias de malacias, reacciones inflamatorias, cambios degenerativos y neoplasias. En otros casos no se encontraron lesiones o los tejidos estaban autolizados. Es necesario ampliar y fortalecer la notificación para que la remisión de muestras y la información anamnésica sean adecuadas y así facilitar el diagnóstico de neuropatías.

Palabras claves: Síndrome neurológico bovino, encefalopatías, Rabia, Histopatología.

MICROSCOPIC EVALUATION OF BOVINE NEUROPATHOLOGIES NOTIFIED IN COLOMBIA

SUMMARY

The epidemiological surveillance system in Colombia includes strategies to prevent, control and eradicate diseases which have economic and sanitary repercussions on the production systems. The notification of diseases from veterinarian practitioners has been accomplished by grouping syndromes like the bovine neurological

¹ Médico Veterinario, pilarmedvetahoo.com, limapecoyahoo.com

² Médico Veterinario Zootecnista, M.S.c., Ph.D. Docente Universidad Nacional de Colombia, Universidad de LA SALLE. ICA.

Médico Veterinario M.S.c.

syndrome. The objective was to evaluate microscopically the brain of bovines with central nervous system symptoms which were submitted to the Instituto Colombiano Agropecuario Diagnostic's Laboratory, in order to passively surveillance bovine spongiform encephalopathy as well as to rule out differential diagnosis with some other neurological diseases. Four hundred forty three neurological cases taken from bovines with neurological syndrome were evaluated during the years 2000, 2001 and 2002. All the brain samples were submitted from different geographical regions of Colombia, and were preserved in a solution of 10% formaldehyde. No lesions of bovine spongiform encephalopathy were found in any of the 443 evaluated brainstems. However it was possible to characterize other microscopic lesions such as malacia, inflammatory reactions, degenerative changes and neoplasias. In 137 cases, the brains showed no lesions and in 20 cases, autolytic changes were the most prominent feature. It is important to extend and strengthen the notification of neurological syndromes and the remission of samples to the laboratory together with the appropriate information forms in order to improve the analyses of the results making easiest the diagnostic of neurological diseases.

Key words: Bovine neurological syndrome, Encephalopathies, Rabies, Histopathology.

INTRODUCCIÓN

Los programas sanitarios en los animales domésticos son de responsabilidad estatal; esos programas incluyen estrategias para prevenir, controlar y algunas veces erradicar aquellas enfermedades que han sido consideradas como prioritarias, debido a su repercusión económica en los sistemas de producción, en los límites impuestos en los mercados internacionales de los productos y subproductos pecuarios o por producir enfermedades zoonóticas que ponen en riesgo la salud humana. Un indicador pertinente que ayuda a orientar a los profesionales y productores en la identificación y notificación de las enfermedades con programas oficiales, es la agrupación por síndromes como síndrome o enfermedad vesicular, síndrome abortivo, síndrome hemorrágico agudo, síndrome o enfermedad granulomatosa y síndrome neurológico bovino o equino; este último con el propósito de vigilar y controlar los brotes de rabia

bovina y equina y la encefalitis equina (ICA Plan Operativo Anual). Una vez identificado el síndrome, los Médicos Veterinarios del Servicio Nacional de Sanidad Animal, deberán remitir al laboratorio las muestras apropiadas para confirmar los diagnósticos presuntivos, las muestras se acompañan con un formato oficial (3-106) de notificación donde se consigna la información epidemiológica asociada al síndrome (ICA Plan Cuatrienal, 1992-2002).

De los 659 casos remitidos al laboratorio de Zoonosis, 148 (22.4%) fueron positivos a rabia (Villalobos y col., 2002); en el porcentaje restante no se logró establecer la causa del problema neurológico por cuanto el protocolo solamente incluye las técnicas de alta especificidad y sensibilidad para confirmar encefalitis rábica. Además de las encefalitis desencadenadas por el virus rábico, existen otras encefalopatías que afectan a la

especie bovina, ocasionadas por otros agentes de tipo viral, bacteriano, parasitario, tóxico y nutricional que aunque no son un riesgo para la salud humana, ocasionan pérdidas en los sistemas de producción, representados en tasas variables de morbilidad y mortalidad.

Las enfermedades que en forma primaria producen malacia (necrosis) tienen diferente origen y entre las más comunes son las producidas por anoxia o tóxicos que reducen o limitan la disponibilidad de oxígeno en las células nerviosas, como ocurre en la intoxicación por glicósidos cianogénicos, intoxicación por nitritos y menos frecuentemente intoxicaciones por monóxido de carbono y fluoracetato (Sullivan, 1993). Otros neurotóxicos pueden encontrarse en la naturaleza como productos de uso agrícola para el control de plagas y en los cultivos industriales; tal es el caso del arsénico, el mercurio, el plomo, los organofosforados, entre otros (Jurado, 1989).

Además de las encefalitis de origen viral como la rabia y la encefalitis por herpesvirus, otros patógenos por lo general de naturaleza biológica producen reacciones inflamatorias y desencadenan síndromes neurológicos que deben ser diferenciados de rabia. Entre ellos tenemos las encefalitis bacterianas como la colibacilosis, la salmonelosis, la listeriosis e infecciones por *Haemophilus somnus*; o gérmenes que se asocian con encefalopatías menos específicas como aquellas que producen abscesos cerebrales (Sullivan, 1993).

El objetivo del presente estudio fue el de evaluar microscópicamente los encéfalos bovinos remitidos al laboratorio como parte del procedimiento de la vigilancia pasiva de EEB y a su vez identificar morfológicamente aquellas neuropatologías que afectan a los bovinos y que deben diferenciarse de las en-

fermedades con programa de prevención y control del estado colombiano a través del Instituto Colombiano Agropecuario.

MATERIALES Y MÉTODOS

Población en estudio

La población en estudio fue la de bovinos (machos y hembras), con síndrome neurológico de diferentes razas y edades, provenientes de todos los departamentos de Colombia. Estos fueron notificados y remitidos por Médicos Veterinarios del Servicio Nacional de Sanidad Animal y por Médicos Veterinarios de asistencia particular. Como información anamnésica cada caso debía incluir datos del animal, el sitio de procedencia, el sistema de producción, de alimentación y manejo, vacunación, población total, animales enfermos y muertos, la presencia o no de casos similares en fincas cercanas, evolución y signos de la enfermedad, tratamiento, lesiones observadas en la necropsia, diagnóstico presuntivo, muestras enviadas y las pruebas solicitadas al laboratorio, información requerida por la forma 3-106 del Instituto Colombiano Agropecuario para la vigilancia y seguimiento de las enfermedades endémicas de declaración obligatoria.

Toma y Remisión de la muestra

Se evaluaron las muestras del sistema nervioso central que fueron remitidas al laboratorio Nacional de Diagnóstico Veterinario (CEISA) en Bogotá durante los años 2000, 2001 y 2002, clasificados como síndrome neurológico bovino. Se recibieron muestras de hemisferios cerebrales, cerebelares, de tallo encefálico y de hipocampo fijados en solución de formalina al 10%. Las muestras y sus protocolos se registraron e identificaron en forma individual para ser procesadas y evaluadas morfológicamente.

Técnicas de Laboratorio

El proceso de fijación en formalina al 10% no fue menor de 72 horas; una vez fijados apropiadamente los tejidos se procesaron por el método de inclusión en parafina, se cortaron y tiñeron con hematoxilina-eosina de acuerdo con el protocolo estandarizado en el laboratorio de histotecnica del Instituto Colombiano Agropecuario. Los especímenes obtenidos se evaluaron por medio de microscopio de luz, siguiendo el método descriptivo usual.

RESULTADOS

Durante los tres años de evaluación se realizaron 443 evaluaciones neurológicas en bovinos correspondientes a 119 casos del año 2000; 146 del 2001 y 178 del 2002 (Tabla 1).

De estos casos, se encontró que la población a riesgo fue de 105.345 animales y que el número de enfermos y muertos con la misma sintomatología fue de 1168 y 1050 respectivamente; no es posible establecer el peso específico de las enfermedades neurológicas con respecto a otras causas de morbi-mortalidad por cuanto la información disponible no se puede precisar en forma confiable.

No se encontraron lesiones compatibles con EEB en los casos de síndrome neurológico bovino remitidos al Laboratorio Nacional de Diagnóstico Veterinario, provenientes de diferentes lugares del país.

De acuerdo con las características morfológicas, los hallazgos microscópicos de

Tabla 1. Diagnóstico de enfermedades neurológicas años 2000, 2001 y 2002.

Diagnóstico	Procedencia	Enfermos	Muertos	Total casos
Malacias	Antioquia (11) Bolívar (1) Boyacá (1) Caldas(2) Caquetá(5) Casanare (1) Cesar (7) Chocó (1) Córdoba(7) Cundinamarca (5) Guaviare (4) La Guajira (1) Magdalena (1) Meta (16) Putumayo(1) Quindío (9) Risaralda (1) Santander (1) Sucre (1) Tolima (1) Valle (2)	225	125	79
Inflamaciones no supurativas	Antioquia (2) Arauca (3) Boyacá (1) Caldas (2) Caquetá (1) Casanare (3) Cauca (1) Cesar (5) Chocó (2) Córdoba (2) Cundinamarca (6) Huila (1) La Guajira (1) Meta (4) NS/der (1) Santander (2) Valle (2)	52	57	39
Inflamaciones supurativas	Antioquia (5) Arauca (2) Boyacá (1) Casanare (1) Caquetá (2) Cesar (1) Chocó (1) Córdoba (7) Cundinamarca (1) La Guajira (1) Meta (5) Quindío (3) Santander (5) Sucre (1) Valle (2) Vichada (1)	86	77	39
Meningoencefalitis rábica	Amazonas (1) Antioquia (13) Arauca (2) Atlántico (1) Bolívar (1) Boyacá (1) Caquetá (5) Casanare (2) Cauca (4) Cesar (8) Cundinamarca (1) Córdoba (2) Chocó (3) Huila (1) Magdalena (2) Meta (2) NS/der (2) Quindío (3) Risaralda (1) Santander (2) Tolima (1) Valle (1)	237	202	59
Degenerativas	Antioquia (2) Caldas (1) Caquetá (3) Córdoba (1) Cundinamarca (1) Meta (1) Putumayo (3) Risaralda (1) Valle (1)	42	39	14
Neoplasias	Caldas (1)	1	1	1
Sin lesión microscópica	Amazonas (1) Antioquia (8) Arauca (4) Atlántico (1) Bolívar (2) Boyacá (4) Caldas (2) Caquetá (6) Casanare (14) Cauca (1) Cesar (5) Chocó (6) Córdoba (8) Cundinamarca (3) Ecuador (1) Guainia (2) Guaviare (3) Magdalena (5) Meta (32) Nariño (1) NS/der (5) Putumayo (2) Quindío (6) Risaralda (1) Santander (2) Sucre (2) Tolima (3) Valle (7)	431	420	137
Autolisis e inapropiados		49	34	22
TOTAL		1123	955	390

() Se refiere al número de casos por departamento.

los encéfalos evaluados se clasificaron en seis categorías: encefalomalacia (necrosis), reacción inflamatoria, cambios degenerativos, neoplasia, autolisis y sin lesiones microscópicas evidentes. El criterio de clasificación consistió en la aplicación de los conceptos patológicos universales para cada una de las lesiones mencionadas (Fig. 1).

De los 39 casos de meningoencefalitis no supurativa no rábica, 14 (3.2%) de ellos, por las características morfológicas complementarias, podrían sugerir las siguientes patologías:

Diarrea viral bovina (DVB) por la vasculitis no supurativa (cuatro casos).

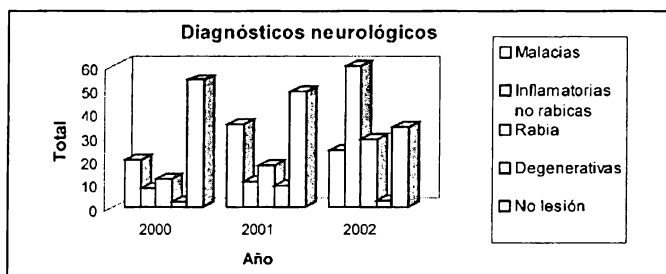


Figura 1. Diagnósticos de enfermedades neurológicas, años 2000, 2001 y 2002.

En 79 casos (17.8%), los cambios morfológicos mas sobresalientes fueron malácicos, de los cuales en siete se pudo establecer que fueron ocasionados por isquemia cerebral como consecuencia de embolia de glóbulos rojos parasitados por *Babesia bovis* y en tres casos las lesiones consistieron en necrosis laminar cortical con edema, vasculitis e infiltración perivascular de mononucleares y eosinófilos que sugieren la posibilidad del síndrome de privación de agua o intoxicación por sal.

Los casos con reacción inflamatoria fueron 137 (30.9%) que se subclasificaron como supurativas 39 casos (8.8%) y no supurativas 98 (22.1%); de estos últimos, 59 (13.3%) fueron identificados como encefalitis rábica y 39 (8.8%) solamente se clasificaron como encefalitis no supurativa no rábica. Los casos positivos y negativos a rabia, se confirmaron como tales por metodologías de alta sensibilidad como inmunofluorescencia y prueba biológica.

Listeriosis por la presencia de microabscesos en la sustancia blanca del tallo encefálico (siete casos).

Lesiones compatibles con meningoencefalitis esporádica bovina por la naturaleza granulomatosa de la infiltración (tres casos).

Catorce encéfalos (3.2%) se evaluaron como cambios degenerativos, distribuidos en seis casos de lipofushinosis, en cuatro oportunidades se detectó la presencia de quistes de protozoarios con reacción glial, dos casos de hemorragia cerebral y un caso de cada una de las siguientes condiciones: hidrocefalia e hidromielia. Se encontró un solo caso de neoplasia clasificado como ependimoma.

En 137 casos (30.9%) no se detectaron lesiones microscópicas; 20 casos (4.5%) presentaron cambios autolíticos y dos encéfalos no pudieron ser evaluados por remisión inapropiada (congelación). Final-

mente, en 53 de los casos remitidos (11.9%), las lesiones más sobresalientes fueron extraneurales y se resumen en la tabla 2.

expresa claramente el efecto de sensibilización ocasionado por la necesidad de evaluar la presencia o ausencia de encefalopatía

Tabla 2. Diagnósticos no neurológicos con sintomatología nerviosa años 2000, 2001 y 2002.

Diagnóstico	Procedencia	Enfermos	Muertos	Total casos
Bronconeumonía fibrinopurulenta	Meta (3) Quindío (1)	4	3	4
Neumonía bronco-intersticial	Caquetá (1) Casanare(2) Meta (3)	1	3	6
Bronconeumonía parasitaria	Putumayo (1)	NI	NI	1
Edema pulmonar	Antioquia (1) Meta (1)	1	12	2
Septicemia	Antioquia (1) Cesar (2) Meta (2) Putumayo (1) Quindío (1)	6	9	7
Hepatopatía inflamatoria y necrotizante	Caquetá (1) Casanare (1) Cesar (1) Guaviare (1) Meta (5) Quindío (5) Santander (1) Valle (1)	10	31	16
Necrosis tubular renal	Caquetá (2) Casanare (1) Guaviare (2) Meta (2) Quindío (4)	11	25	11
Nefritis tubulo-Intersticial	Casanare (1) Meta (1)	11	11	2
Linfosarcoma	Caquetá (1) Tolima (1)	1	1	2
Coccidiosis	Antioquia (1) Meta (1)	NI	NI	2
TOTAL		45	95	53

() Se refiere al número de casos por departamento.

DISCUSIÓN

El resultado negativo para EEB, en los casos neurológicos evaluados era de esperarse debido a los bajos riesgos existentes en el país, aunque la probabilidad de que se presenten casos en el futuro no es nula y por esto es necesario continuar con la vigilancia.

El incremento del 122.6% y 150.4% en el número de casos notificados y remitidos en el segundo y tercer año de evaluación

espongiforme bovina. Esta sensibilización no fue suficiente para mejorar la calidad de información anexa por cuanto no siempre fue posible obtener todos los datos relacionados con la enfermedad notificada, particularmente relacionada con la historia clínica de la enfermedad. Este inconveniente dificulta la interpretación de los cambios tisulares observados y por tanto la definición de algunas patologías detectadas.

La escasa notificación de las enfermedades que afectan los animales domésticos

seguirá siendo uno de los mayores inconvenientes para poder establecer con cierto grado de precisión el costo de las enfermedades y el impacto económico de las mismas en los sistemas de producción; pero desde el punto de vista médico y epidemiológico, el mayor riesgo de las subnotificaciones es el de no poder detectar a tiempo las enfermedades que hoy son consideradas como exóticas pero que podrían ser introducidas al país.

La morfología no siempre permite establecer etiológicamente la causa de las enfermedades, pero el estudio macro y microscópico de los tejidos que han sido agredidos por patógenos exógenos o endógenos nos dan oportunidad de establecer la naturaleza del proceso morboso y relacionar con ayuda de la información anamnésica el posible origen de las enfermedades; pero cuando además de las lesiones tisulares se observa el agente etiológico, la evaluación morfológica es la evidencia más clara e inequívoca de la causa de morbilidad y mortalidad.

La necrosis cerebral se caracteriza como en cualquier tejido por evidencia de muerte neuronal y de las células de glia. Esta necrosis en la terminología neuromorfológica se denomina encefalomalacia. La visualización de esos cambios depende en parte del tiempo de evolución de la enfermedad (Sullivan, 1993). La necrosis por isquemia cerebral, desencadenada por embolia de glóbulos rojos parasitados con *Babesia bovis* se debe a que los eritrocitos parasitados son más adherentes entre sí y a la pared de los vasos sanguíneos, de tal forma que al tratar de circular por los pequeños capilares, interrumpen la microcirculación produciendo émbolos e infarto cerebral (Waal, 1993). Esta patología que se presenta en áreas endémicas por transmisión por garrapatas se identificó en siete casos, pero podría estar representan-

do un número importante de neuropatías en el trópico cálido de Colombia.

Algunas de las encefalomalacias de presentación difusa y de necrosis laminar cortical por lo general están asociadas con neurotóxicos directos o con agentes tóxicos que interfieren con la disponibilidad de oxígeno (hipoxias severas) o con la respiración celular, interrumpiendo la cadena de citocromo. En Colombia, existen plantas y malezas tóxicas que contienen glicósidos cianogénicos, los cuales son hidrolizados por los microorganismos del rumen o por glucosidasas de otras plantas, liberando el ácido cianhídrico que es un neurotóxico selectivo (Jurado, 1993). Dentro de las plantas existentes en el país están la *Hidrangea hortensis* (hortensia), *Bambucus nigra* (sauco), *Trifolium repens* (trébol blanco) y *Prunus spp* (cerezo), el pasto guinea (*Panicum maximum*) (Torres, 1984; Mejía, 1988).

La necrosis laminar cortical con vasculitis, edema e infiltración de mononucleares con presencia de eosinófilos es compatible con intoxicación por sal o privación de agua. En uno de estos casos la historia mencionaba el consumo accidental de sal y la baja disponibilidad de agua del animal; aunque este tipo de intoxicación es más común en la especie porcina, cualquier animal bajo las mismas condiciones de alta ingestión de cloruro de sodio y baja disponibilidad de agua puede presentar esta patología (Sullivan, 1993).

La intoxicación con nitratos y nitritos también desencadena hipoxia cerebral debido a la metahemoglobinemia lo que produce cianosis, colapso y coma, el origen de esos nitratos incluyen muchas gramíneas o leguminosas y algunas malezas. Los ni-

veles altos de nitrato en las plantas están asociados con una elevada disponibilidad de nitrógeno en el suelo, como consecuencia de excesiva nitrificación de los potreros (Bahri, 1997). En Colombia se han reportado intoxicaciones desencadenadas por sobrefertilización de potreros cultivados con Ray-Grass, (*Lolium multiflorum*), pasto kikuyo (*Penisetum clandestinum*), pasto elefante (*Pennisetum purpureum*), pasto guinea (*Panicum maximum*) o por el consumo de malezas acumuladoras de nitratos como *Amaranthus dubius* (bledo), *Petiveria alliacea* (anamú) (Guzmán, 1978; Trheebilcock, 1978; Mejía, 1988).

Algunos de los casos identificados como encefalomalacias pudieron haber ocurrido por deficiencia de tiamina (tiaminasas o privación de la flora ruminal) (Sullivan, 1993; Jurado, 1993) o por intoxicación con metales pesados (Howard, 1993); sin embargo confirmar estas posibilidades requiere de evaluaciones cuantitativas que no eran objeto del presente estudio.

En algunos casos el curso clínico de la enfermedad es tan rápido (casos agudos y sobreagudos) que la evaluación ordinaria con microscopia de luz no permite observar cambios morfológicos desencadenados por el agresor; este podría ser el caso en aquellas situaciones en donde se reportan síntomas neurológicos claros pero con periodos de evolución muy cortos entre el inicio de los síntomas y la muerte del animal.

De acuerdo con los informes anuales de actividades del laboratorio de encefalitis del Instituto Colombiano Agropecuario, se remitieron a ese laboratorio 173, 255 y 231 encéfalos bovinos sospechosos de rabia durante los años 2000, 2001 y 2002 respectivamente, para un total de 659; de esos

casos 42, 45 y 61 fueron positivos a rabia para los mismos años (Villalobos, 2002). Estas cifras también ponen de manifiesto que el procedimiento de notificación, toma y remisión de muestras al laboratorio no es consistente para llevar a cabo al menos la evaluación morfológica que ofrezca la oportunidad de establecer diagnósticos diferenciales de las enfermedades neurológicas. Se tiene certeza que los 443 casos que fueron remitidos al laboratorio de histotecnica también fueron remitidos al laboratorio de encefalitis, pero en 216 oportunidades los tejidos fueron enviados solamente para estudio virológico (encéfalos congelados).

Otras encefalitis no supurativas no rábicas, como las identificadas en el presente estudio pueden estar asociadas a agentes virales como el de la rinotraqueitis infecciosa bovina (IBR) y diarrea viral bovina (DVB), agentes que se han identificado en Colombia pero los estudios se han polarizado más hacia las disfunciones reproductivas.

Por las características morfológicas complementarias en siete casos, la presencia de microabscesos en la sustancia blanca del tallo encefálico se sugiere la presencia de *Listeria monocitogenes* como causante de la encefalitis (Sullivan, 1993). En estos casos se reportó el torneo como un síntoma común; este es un signo característico de la enfermedad y esta información es un soporte al momento de realizar el diagnóstico histopatológico.

En los casos clasificados como encefalitis no supurativa con un patrón granulomatoso, a pesar de las tinciones diferenciales que se realizaron (PAS y Giemsa) no se pudo confirmar la presencia de patógenos específicos dentro de los cua-

les podrían estar *Chlamydia sp.* (meningoencefalomielitis esporádica bovina) o microorganismos levaduriformes como *Criptococcus* o *Blastomyces*. (Theil, 1998)

Los casos de meningoencefalitis supurativa se caracterizan por células polimorfonucleares relacionadas con la presencia de bacterias, entre las cuales se encuentran principalmente *Escherichia coli*, *Streptococcus sp.*, *Staphylococcus sp.* y *Arkanobacterium sp.* El origen de estas infecciones en el encéfalo son embolias bacterianas provenientes de infecciones localizadas como onfalitis, dermatitis interdigital, heridas contaminadas e infecciones sistémicas (Sullivan, 1993).

La lipofuchinosis se encontró con frecuencia en animales mayores de dos años. Esta enfermedad corresponde a un grupo de enfermedades hereditarias de almacenamiento, neurodegenerativas y relacionadas con cambios seniles (Minatel, 2000). Consiste en el acúmulo de un lipopigmento granular, amarillo-café intracitoplasmático el cual se encuentra acumulado en las neuronas del cerebro y la médula espinal. El principal constituyente de este pigmento es una proteína unida a lípidos la cual es un componente de la sintasa ATP mitocondrial. Microscópicamente el pigmento se observa hacia un polo de la neurona desplazando el núcleo y los cuerpos de Nissl (Sullivan, 1993).

En los casos donde se encontraron quistes de protozoarios no se confirmó si eran de *Neospora sp.* o de *Sarcocystis spp.* ya que para diagnosticarlos se necesitan otras técnicas más sensibles (Gottstein, 2002). La lesión característica en los fetos abortados debido a *Neospora* es una encefalitis

necrótica multifocal con microgliosis (Schock, 2000). El *Sarcocystis spp* tiene predilección por el sistema nervioso central particularmente el cerebelo; usualmente se observa un infiltrado celular multifocal de neutrófilos, macrófagos y eosinófilos, aunque en algunos casos se encuentra el quiste sin ningún tipo de respuesta celular (Fritz, 2002).

Elependimoma es una neoplasia de las células endimales que se encuentra alrededor de los ventrículos del canal central de la médula espinal, generalmente son benignos y microscópicamente se observan como canales conectados al epéndima. Este caso correspondió a un animal de 10 años y presentó síntomas como torpeza, rigidez de miembros anteriores y caquexia. Este único caso coincide con la baja incidencia de neoplasias en el sistema nervioso de los bovinos (Sullivan, 1993).

En 137 notificaciones de síndrome neurológico, no se observaron lesiones que explicaran la sintomatología nerviosa. Podrían corresponder a enfermedades que cursan con síntomas nerviosos evidentes pero que no producen alteraciones morfológicas por cuanto la patogénesis involucra la interferencia por toxinas con la producción, liberación o acción de neurotransmisores como la acetil-colina. Entre muchas otras, podrían ser patologías asociadas a botulismo, tétanos e intoxicación por organofosforados (Cobb, 2002). Parte de esta casuística podría corresponder a patologías neurológicas pero de curso sobragado y en parte a que las notificaciones de síndrome neurológico podrían ser simplemente interpretaciones inadecuadas cuando los casos son remitidos por personas sin el entrenamiento apropiado como tecnólogos o productores.

En los 53 casos en los cuales las lesiones más sobresalientes estaban localizadas en órganos diferentes al encéfalo, correspondieron en su mayoría a hepatopatías necrotizantes, necrosis tubular renal y neuropatías severas. El comportamiento neurológico puede ser explicado por encefalopatía hepatogénica, azotemia o insuficiencia respiratoria y anoxia, las cuales producen necrosis neuronal no siempre evidenciables por microscopía de luz. Los síntomas nerviosos en la encefalopatía hepatogénica se deben en parte a la retención de amonio en la circulación general y en el fluido cerebrospinal, pero también se considera un desorden bioquímico general, en el cual las aminas tóxicas que van al sistema nervioso central actúan como neurotransmisores falsos (Jurado, 1993). Por esto, los diagnósticos asociados a enfermedad hepática presentan síntomas neurológicos ya que al fallar el funcionamiento normal del hígado se acumulan toxinas en el organismo que afectan el sistema nervioso central. Muchas de estas hepatotoxicidades están relacionadas con el consumo de plantas tóxicas como el *Heliotropium indicum* (trompa de elefante), *Lantana camara* (venturosa), *Crotalaria striata* (maraquita) las cuales abundan en el país y a sustancias tóxicas de origen químico (Mejía 1988; Sullivan, 1993).

Generalmente en los casos de linfosarcoma no se presentan signos neurológicos, exceptuando cuando se presentan metástasis en el canal de la médula espinal, a nivel lumbosacro debido a la compresión mecánica que ejerce sobre la médula y los nervios (Jonson, 1991; Millar, 1997). Los signos de los casos de linfosarcoma fueron depresión, anorexia, temores, dificultad locomotora y decúbito esternal. En los casos de coccidiosis los síntomas descritos por

los médicos veterinarios remitentes correspondieron a tremor, fiebre, opistótonos, hiperestesia y postración en animales menores de dos años, la evaluación morfológica identificó estos casos como coccidiosis intestinal severa. Penzhorn (1993) describe que en casos severos de coccidiosis bovina se pueden presentar signos nerviosos como consecuencia de anemia y malabsorción ocasionados por la lesión entérica. Se podría asumir si aceptamos el concepto de este autor que la sintomatología descrita podría corresponder a lo que la literatura menciona como coccidiosis nerviosa, término que a nuestro juicio no debería ser empleado.

BIBLIOGRAFÍA

1. Bahri L, Belguith J, and Blouin A. Toxicology of nitrates and nitrites in Livestock. The Compendium 19: 643-648, 1997.

Bradford P and Smith. Large Animal Internal Medicine. Segunda edición. Ed. Mosby. St. Louis, Missouri. pp. 1010-1014, 1996.
3. Cobb SP, Hogg DJ and Challoner MM. Suspected botulism in dairy cows and its implications for the safety of human food. Vet Record 150:5-8, 2002.
4. Gottstein B. Neospora caninum- a major cause for abortion in cattle. Recent developments and perspectives in bovine medicine (memories) pp. 98-105, 2002.
5. Guzmán VH, Morales GA y Ochoa R. Intoxicación en bovinos por nitratos acumulados en pasto elefante (*Pennisetum purpureum*). Revista ICA 13:113-118, 1978.
6. Howard J, Waal D, and Penzhorn B. Current Veterinary Therapy 3: Food Animal Practice. Ed. W. B. Saunders. Philadelphia, Pennsylvania, pp. 394-403, 584-587, 599-603, 1993.
7. Instituto Colombiano Agropecuario. Plan cuatrienal de Protección Sanitaria Agropecuaria 1992-2002.

8. Jurado R. Toxicología Veterinaria. Segunda edición. Ed. Salvat editors, Barcelona, España, pp. 165-171, 1989.
9. Kennedy PC, Jubb KVF and Palmer N. Pathology of Domestic Animals. 4 ed. Vol. 1, Florida, pp. 243-472, 1993.
10. Lisle W. Understanding the encephalitic form of infectious bovine rhinotracheitis. Vet Med :335-337, 1991.
11. McDowell L, Conrad J, Hembry F, Rojas L, Valle G, y Velásquez J. Minerales para rumiantes en pastoreo en regiones tropicales (Boletín) segunda edición. Universidad de Florida, Gainesville, pp. 17-19,35-43, 1993.
12. Mejía B y Pedraza C. Manual de Plantas tóxicas para la ganadería del Valle del Alto Magdalena. ICA, Bogotá, pp. 12-80, 1998.
13. Minatel L, Underwood S, and Carfagnini J. Ceroid-Lipofuscinosis in a Cocker Spaniel Dog. Vet. Pathol 37:488-490, 2000.
14. Pfister H, Remer K, Brcic M, Fatzer R, Christen S, Leib S, and Jungi T. Inducible nitric oxide synthase and nitrotyrosine in listeric encephalitis: a cross- species study in ruminants. Vet. Pathol 39:190-199, 2002.
15. Secretaría de agricultura, ganadería, pesca y alimentación/ Argentine scientific advisory committee on BSE (1st meeting). Abril 7, 8, 9,10. Buenos Aires, Argentina, 1997.
16. Theil D, Fatzer R, Schiller I, and Caplazi P. Neuropathological and aetiological studies of sporadic non-suppurative meningoencephalomyelitis of cattle. Vet Record 143:244-249, 1998.
17. Torres J. Plantas tóxicas para el ganado. Revista Carta Ganadera 21:15-30, 1984.
18. Threebilcock EP, Montañó JA y Villafañe F. Nitratos totales en plantas y aguas estancadas de Córdoba y Sucre como factores causantes de caída del ganado. Revista ICA 13:567-574, 1978.