

# COMUNICACIONES BREVES

## PROCEDIMIENTOS EN CIRUGÍA: COLOCACIÓN DE CATÉTER SUBCLAVIO, ABORDAJE INFRACLAVICULAR

Surgical procedures: placement of subclavian catheter, infraclavicular approach

*Juan de Dios Díaz-Rosales*

*MD. Residente de Segundo año de la Especialidad de Cirugía General, Servicio de Cirugía General, Hospital General de Ciudad Juárez, División de Postgrado, Universidad Autónoma de Ciudad Juárez.*

*Correspondencia: juandedios@salud.gob.mx*

### Resumen

La cateterización venosa central constituye un procedimiento frecuente en el servicio de cirugía general del Hospital General de Ciudad Juárez, que puede ser tanto diagnóstico como terapéutico. Su fin es introducir catéteres en los grandes vasos venosos colocando su punta distal en la vena cava superior, en la aurícula derecha o en la vena cava inferior, esto depende de las preferencias del médico que inserta el catéter. En el presente artículo se describe en forma didáctica la técnica de inserción infraclavicular.

**Palabras clave:** cateterismo, cateterismo venoso central, vena subclavia, punciones.

**Díaz-Rosales JdD.** Procedimientos en cirugía: colocación de catéter subclavio, abordaje infraclavicular. *Rev.Fac.Med.* 2008; 56: 363-369.

### Summary

Central venous catheterization is a frequent procedure in our Hospital (Juarez City-Mexico), with diagnostic and therapeutic goals. Its goal is introduce catheters in great veins, placing its tip portion at superior cava vein, right auricle or inferior cava vein.

In this paper we describe the technique of subclavian catheterization by infraclavicular approach.

**Key words:** catheterization, central venous, subclavian vein, punctures.

**Díaz-Rosales JdD.** Surgical procedures: placement of subclavian catheter, infraclavicular approach. *Rev.Fac.Med.* 2008; 56: 363-369.

## Introducción

La cateterización venosa central constituye un procedimiento frecuente en el servicio de cirugía general del Hospital General de Ciudad Juárez (HGCI), que puede ser tanto diagnóstico como terapéutico. Su fin es el de introducir catéteres en los grandes vasos venosos colocando su extremo distal en la vena cava superior, en la aurícula derecha o en la vena cava inferior, esto depende de las preferencias del médico que inserta el catéter (1). En la actualidad, la técnica más utilizada en los centros hospitalarios (incluyendo el HGCI) es el abordaje subclavio (2).

La vena subclavia posee un serie de características que contribuyen a garantizar la cateterización, a saber: una disposición anatómica con muy poca variación; grueso calibre y alto flujo; proximidad a la piel; y puntos precisos de referencia (3), además de que, debido a que esta adherida a las estructuras vecinas (primera costilla, escaleno anterior y músculo subclavio) no es posible su colapso, incluso en estados de hipovolemia.

La punción venosa subclavia es la vía central de elección que se utiliza en el servicio de cirugía del HGCI en pacientes menores de 70 años en los que se requiere, medición de presión venosa central, nutrición parenteral total, administración de quimioterapia, antibióticos, productos sanguíneos (4), hemodiálisis o cuando no se puede canalizar una vía periférica (1).

## Anatomía

La vena subclavia se localiza en la parte superior y anterior de cada hemitórax y es la continuación directa de la vena axilar. La vena subclavia se origina en el punto en el que la vena axilar alcanza el borde externo de la primera

costilla, posteriormente pasa por debajo de la clavícula, se dirige hacia adentro separada de la arteria subclavia por el músculo escaleno anterior, y termina detrás de la extremidad esternal de la clavícula, donde se une a la vena yugular interna para formar el confluente yugulo-subclavio (de Pirogoff), origen de la vena braquiocefálica. Ambas venas subclavias –derecha e izquierda– presentan de forma inversa, idéntica dirección, igual longitud y las mismas relaciones. El trayecto venoso se puede dividir en dos segmentos: uno por fuera del borde interno del músculo escaleno anterior, y otro por dentro del mismo. En la primera porción del trayecto, la vena pasa por debajo del tercio medio de la clavícula; por debajo, se poya sobre la cara superior de la primera costilla; por detrás se encuentra la inserción costal del músculo escaleno anterior, que la separa de la arteria subclavia; y por delante se corresponde con el músculo subclavio. Por dentro de la inserción costal del escaleno, la vena descansa sobre la cúpula pleural y se relaciona hacia adelante con la porción interna de la clavícula y el ligamento costoclavicular; la arteria subclavia esta en un plano posterior y superior y entre ambas pasa el nervio frénico. La longitud venosa tiene una media aritmética de 3.3 cm y un calibre con una media de 9.9 mm (3).

## Indicaciones

Se utiliza para medir la presión venosa central en pacientes en los que la administración de líquidos puede llevar a edema pulmonar, para determinar presiones y concentraciones de oxígeno en las cavidades cardíacas, para la administración rápida de líquidos en pacientes hipovolémicos y en la administración de nutrición parenteral, así como en la administración de antibióticos, quimioterapia e inotrópicos. Todas estas sustancias son muy irritantes para las venas periféricas.

### Cateterización infraclavicular

El abordaje de la vena subclavia puede practicarse supra e infraclavicular. En nuestro hospital el abordaje subclavio infraclavicular es preferencial ya que tiene la más baja incidencia de infección, además de que es un área de mínimo movimiento.

El operador debe usar una técnica estéril, vestido con bata de procedimientos, gorro, lentes y tapa-boca (5).

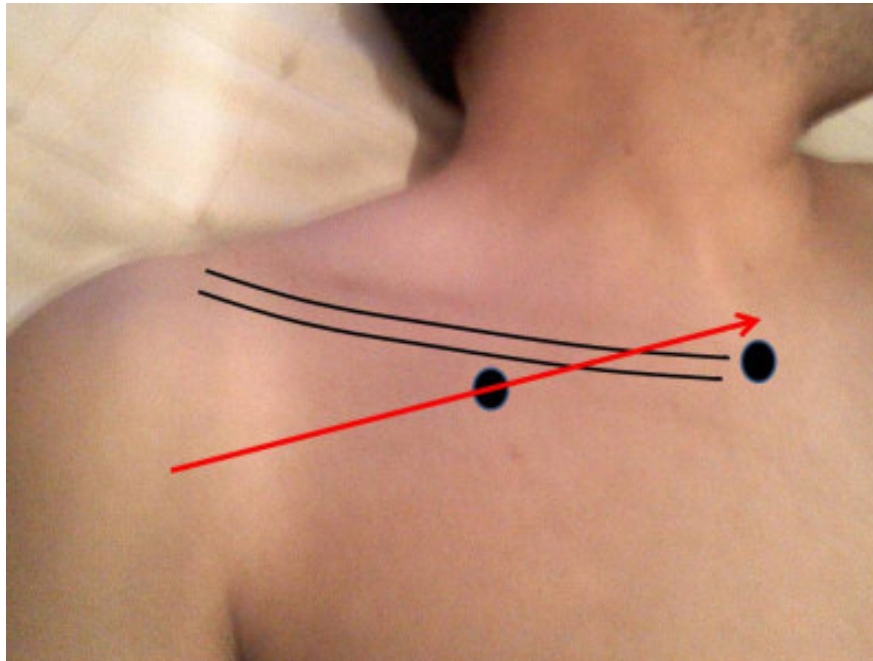
Con el paciente en decúbito dorsal, y con sus brazos colocados al costado del cuerpo, se coloca un bulto de tela de forma cilíndrica, entre las escápulas, para hacer que la cabeza y los hombros caigan hacia atrás haciendo más anteriores y accesibles las venas subclavas. Se dan 20 a 30 grados de posición de Trendelenburg con el fin de ingurgitar y distender las venas. La cabeza es dirigida hacia el lado contrario a la punción.

Se realiza asepsia con yodo en tres tiempos abarcando la región anterolateral del cuello y tórax hasta la región inframamilar. El sitio de punción es la parte media de la subclavia o bien en la unión del tercio medio y el tercio interno (donde la clavícula se curva hacia atrás), un centímetro por debajo de ella. Después de la asepsia, se infiltra lidocaína al uno por ciento en la piel, tejido celular subcutáneo y el periostio de la cara anterior de la clavícula en dirección al borde inferior, después se horizontaliza la aguja, se introduce unos 5 mm hasta sentir que se vence una pequeña resistencia que nos da la sensación de haber entrado en un espacio vacío (músculo subclavio). Se toma entonces una nueva dirección hacia el hueco supraesternal y con movimientos suaves e intermitentes se introduce la aguja aspirando a la hora de ingresar en dirección del sitio mencionado. Si se ingresa a la vena,

se debe retirar e infiltrar el trayecto. Si no se ingresó a la vena y se introdujo toda la aguja se debe retirar con plena confianza al infiltrar. Se tranquiliza al paciente haciéndole saber que va a sentir que presionamos sobre su pecho, instruyéndole que nos avise en caso de dolor.

El dedo índice de la mano izquierda se coloca sobre la horquilla esternal y el pulgar de la misma mano sobre el borde inferior de la clavícula a nivel del sitio de punción, donde se puede hacer una incisión de 3 mm aproximadamente con una hoja de bisturí número 11 en el lugar de inserción del catéter. El sitio de punción debe ser en el punto medio del total de longitud de la clavícula o en la unión del tercio medio con el tercio interno. Se introduce con la mano derecha la aguja montada en la jeringa de 5 o 10 ml cargada con 3 ml de solución fisiológica, haciendo succión. El bisel de la aguja debe estar en posición caudal, (algunos autores aseguran que el bisel debe introducirse hacia arriba y se debe girar en dirección caudal al darnos retorno venoso). Se lleva la aguja hasta chocar con la clavícula; después se dirige inmediatamente por debajo de ella, avanzando hacia el pulpejo del dedo índice colocado en la horquilla esternal, algunos autores recomiendan que la aguja debe dirigirse un centímetro arriba de la horquilla esternal (Figura 1).

La dirección de la aguja se debe alinear con el eje central de la vena subclavia, para minimizar el riesgo de punción en la arteria subclavia, ápice pulmonar o pleura. Se debe progresar la aguja en forma firme, respetuosa y lenta con movimientos discontinuados, sin cambios en su dirección. El grado de contacto o superposición entre la cara inferior de la clavícula y la vena subclavia sería un elemento clave en el éxito de la venopunción infraclavicular. Este se modifica de forma considerable según cual sea la posición del hombro de la persona al momento de



**Figura 1.** La flecha muestra la dirección en la que debe orientarse la aguja para la punción subclavio la cual debe dirigirse hacia la horquilla esternal, el punto de intersección con el círculo es el sitio exacto de punción.

realizar la cateterización. Se aconseja llevar el hombro a posición neutral y en leve retracción, situación en la que la superposición entre el vaso y la clavícula serían mayores (3).

En el momento que se aspire sangre venosa (usualmente sangre oscura), se introduce la aguja unos pocos milímetros para dejar todo el bisel dentro de la vena. Se pide al paciente que no respire para evitar la embolia gaseosa, se retira la jeringa e introduce la guía en su extremo flexible hasta un cuarto o un tercio de su longitud total, se puede solicitar al paciente que rote la cabeza hacia el lado donde estamos punzando (esto actúa para que la guía se dirija en dirección caudal y no hacia la yugular). Posterior a la introducción de la guía metálica, se sujeta la guía y se retira la aguja, posteriormente se introduce un dilatador (técnica de Seldinger) desde la piel hasta el interior de la vena, para posteriormente introducir el catéter a través de la guía, se debe asegurar de que la guía aparece en el extremo

distal del catéter antes de introducirlo en el vaso (con esto eliminamos el riesgo de que la guía se introduzca en su totalidad en la luz del vaso) y retirar la guía. El catéter debe ser purgado previamente con solución fisiológica para evitar riesgo de embolia aérea. Si se tiene problemas para introducir el catéter, se puede favorecer la introducción al girarlo en un sentido y en otro mientras se introduce.

Un ayudante colocará la solución a instilar, primero a goteo libre y luego lo bajará más allá del nivel de la aurícula derecha, que al darnos retorno comprobamos que realmente está en vena. El catéter debe ser fijado a la piel, con una sutura no absorbible, con el fin de evitar su salida accidental.

Después de colocar el catéter, es obligatorio tomar una radiografía de control del tórax, para cerciorarse de su correcta posición y de que no existan complicaciones, siempre y cuando este

se haya puesto a ciegas, es decir sin guía radiográfica, de lo contrario es innecesario (6). La evaluación del extremo distal del catéter se realiza de acuerdo a las relaciones topográficas para limitar la unión de la vena cava superior y la aurícula derecha, estableciéndose que la quinta y sexta vértebra torácica nos sirven de relación al colocar el catéter central. Si la punta del catéter no rebasa estas vértebras estará en la vena cava superior, también se puede optar por un sitio más exacto, ubicando el ángulo formado por el bronquio derecho y la tráquea, así la punta del catéter deberá estar ubicada a tres centímetros abajo del ángulo traqueobronquial derecho siempre estará en la vena cava superior (7).

Una alternativa a la radiografía de control para verificar la colocación del catéter, es la toma de un electrocardiograma intracavitario (7), aunque en nuestro hospital no se dispone de este estudio.

El equipo de venoclisis debe cambiarse cada tres días como mínimo (idealmente debe ser diario) y diariamente debe hacerse curación con yodo. Estos catéteres pueden permanecer hasta por tres semanas, pero si se requieren por más tiempo, deben cambiarse por catéteres permanentes.

### Complicaciones

Las complicaciones más frecuentes que se suscitan en la colocación de un catéter subclavio son infección (*Staphylococcus epidermidis* 25-54%, *Staphylococcus aureus* 20%, *Candida* ssp. 6%, *Pseudomonas* ssp. 6%) (1) y obstrucción (secundaria a trombosis del catéter, colapso contra la pared de la vena o síndrome del pellizco costoclavicular) (4), después le siguen neumotórax, hemotórax (se produce por lesión venosa con perforación del pleura), lesión del conducto torácico y quilotórax (en las punciones izquierdas), flebitis, trombosis venosa, punción de la arteria subclavia, lesión del plexo

braquial, infecciones a través de la sonda, lesión venosa, embolia gaseosa (la cantidad mínima de aire para producirla es de 40 a 60 ml), embolia pulmonar (se produce al desprenderse un trombo formado en la punta del catéter), embolia por sonda (se produce al romperse parte del extremo extravascular de la sonda), hematoma mediastinal, arritmias (es más una creencia sin bases, ya que existe poca evidencia de que sean realmente un problema, la mayoría de las arritmias producidas son benignas y no incrementan la morbi-mortalidad), perforación del miocardio o de la pared venosa (sucede al emplearse catéteres muy rígidos, al dejar la punta del catéter afilada, o al introducir demasiado un catéter) (7), fístula arteriovenosa y pseudoaneurisma, desviación del catéter (vena yugular ipsilateral, vena subclavia contralateral), e imposibilidad del procedimiento, así como edema pulmonar y trastornos cerebrales hiperosmolares (al avanzar tanto el catéter, su punta queda localizada a la entrada de una de las arterias pulmonares, o bien la punta avanza en forma retrograda hacia la vena yugular interna. En estas situaciones el pulmón y el cerebro reciben la carga hiperosmolar que está pasando por el catéter) y ruptura del catéter.

### Consideraciones

El trayecto de la vena subclavia es casi invariable, a partir de su origen (borde externo de la primera costilla), se dirige hacia adentro siguiendo una dirección casi horizontal, la cual se modifica ligeramente con los cambios de posición del miembro superior (que traccionan el tronco venoso) (3).

La vena subclavia constituye una alternativa efectiva para la cateterización percutánea, debido a su disposición anatómica y a su calibre. Idealmente debe realizarse con la guía del ultrasonido para una mejor localización venosa.

La utilización de la vena subclavia izquierda tiene menos posibilidades de desvío yugular, para un médico diestro, es técnicamente más cómodo el abordaje derecho.

Se debe comenzar por el lado derecho para evitar la posibilidad de lesionar el conducto torácico en el lado izquierdo; si el procedimiento falla en el lado derecho o se quiere cambiar el catéter, puede emplearse el izquierdo; si el paciente presenta patología pulmonar, el catéter debe colocarse en el lado de la patología para evitar una complicación en el pulmón sano, lo que llevaría a un problema bilateral.

Se deben tener cuidados extremos en la colocación del catéter ya que es una ruta excelente para el ingreso de bacterias y contaminación. Ante la presencia de infección debe retirarse el catéter, enviando la punta para cultivo. No se debe colocar otro catéter hasta que desaparezca la sepsis. Además el uso de conectores convencionales con un cuidado extremo en el cambio de equipos, es efectivo para prevenir la infección por catéter (8).

Si al colocar un catéter se registra presión venosa central muy elevada o hay pulsación en la columna de la venoclisis, se debe pensar que el catéter está en ventrículo y debe retirarse unos 2 a 4 centímetros.

En pacientes bajo ventilación mecánica, el PEEP (positive end-expiratory pressure) debe ser removida, y la punción debe hacerse en pausa espiratoria con una FiO<sub>2</sub> de 1 (5).

En caso de no encontrar la vena en la primera intención, se practicarán otros dos intentos. El procedimiento deberá suspenderse en caso de no encontrar la vena en los primeros tres intentos, debiendo solicitar control radiográfico de inmediato. Además se debe asegurar que los

tiempos de coagulación estén en rangos normales (TP 11.5-13.5 s, INR 0.8-1.4, TTP 27-38 s).

La realización de este procedimiento por médicos residentes es completamente segura (2), mientras se sigan los pasos de una técnica en forma secuencial y metódica.

El catéter debe quedar a nivel de la vena cava superior o inferior, justo antes de la entrada a la aurícula derecha, con esto reducimos la incidencia de arritmias.

Aunque no se justifica el uso rutinario de antibióticos profilácticos, algunos pacientes con inmunosupresión severa pueden beneficiarse con ellos (9).

La cateterización venosa central es un procedimiento importante en todos los hospitales del mundo. Se pueden utilizar tanto los accesos por la yugular interna, externa, subclavia o femoral (8). Es importante tener bien estandarizado, a modo de protocolo, la realización de este procedimiento. Como ocurre en nuestro hospital, la intención del presente artículo es el de ofrecer los pasos a seguir a los médicos en entrenamiento que requieran una técnica estándar, ya que es de los procedimientos que se logran dominar de forma mas pronta, pero también es de los procedimientos que pudieran tener complicaciones importantes.

## Referencias

1. **Lui A, Friedman SM, Hayeems E.** Images in medicine: Central venous misadventure. *Isr J Emer Med.* 2006; 6: 53-58.
2. **Ramírez-Velásquez JE, Hurtado-López LM.** Accesos venosos realizados por médicos residentes: Comparación entre abordaje yugular posterior y subclavio. *Cir Gen.* 2008; 30: 84-88
3. **Reyes JM, Encinas CA, Da Rosa WG, Vallejos G.** Consideraciones anatómicas sobre la venopunción sub-

- clavia. *Rev Post VI Cat Med.* 2007; 165: 1-5.
4. **Plaza-Martínez A, Manuel-Rimbau E, Díaz M, Lozano P, Gómez FT, Montoya JJ, Corominas C.** Síndrome de pellizco costoclavicular. *Angiol.* 2001; 53: 340-344.
  5. **Wen-Hsien L, Mei-Ling Y, Kai-Sheng H, Pao-Chin C, Ying-Yao C, Chu-Chuan L, Ta-Cheng H, et al.** Supraclavicular versus infraclavicular subclavian vein catheterization in infants. *J Chin Med Assoc.* 2006; 69: 153-156.
  6. **Lucey B, Varghese JC, Haslam P, Lee MJ.** Routine chest radiographs after central line insertion: mandatory postprocedural evaluation or unnecessary waste of resources? *Cardiovasc Intervent Radiol.* 1999; 22: 381-384.
  7. **Blas-Macedo J.** Cateterismo venoso central: complicaciones atribuidas al extremo distal del catéter. *Rev Asoc Mex Med Crit y Ter Int.* 2004; 18: 123-126.
  8. **Rugeles S, Pulido h, Gómez G.** Sepsis por catéter. *Rev Col Cir.* 1988; 13:163-6.
  9. **Schwartz C, Henrickson K.** Prevention of bacteremia attributed to luminal colonization of tunneled central venous catheter with vancomycin-susceptible organism. *J Clin Oncol.* 1990; 8: 1591-7.