
NOTAS CLINICAS

UN CASO DE TRASPLANTACION URETERAL

Señor doctor Jorge Cavelier.—Bogotá.

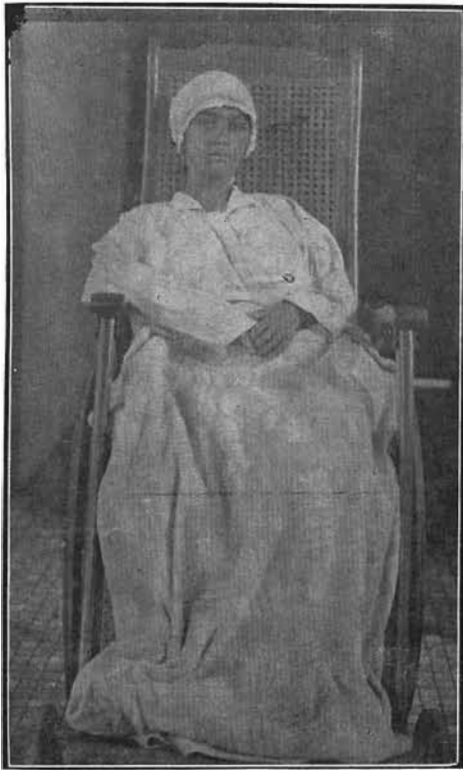Estimado profesor y amigo:

Como eres uno de los pocos médicos que en nuestro país se preocupan por dar a conocer los adelantos de la cirugía entre nosotros y como estás interesado en lo que se refiere a la Cirugía Ureteral, quiero que te enteres de la siguiente historia clínica, que seguramente te llamará la atención, y la publiques en la Revista de la Facultad, si es que en tu concepto algo vale.

Pastora Patiño, de 18 años de edad, profesión oficios domésticos, entró al servicio de clínica externa el día 11 de julio de 1933; antecedentes personales, hace tres meses dio a luz un niño, el parto fue laborioso y asistida por una comadrona, y desde el día siguiente se sintió mojada, es decir, su orina salía continuamente por la vagina, produciéndole fuertes ulceraciones de la vulva que la mortificaban demasiado.

Al ser examinada no se pudo introducir una sonda por la uretra, pues la extremidad posterior de ésta, estaba completamente cerrada, procedimos luego a hacer un examen vaginal, el que hubo de hacerse con los dedos, pues tampoco se pudo introducir un espéculum, debido a que le dolía demasiado; pero al hacer el tacto, percibimos un agujero del tamaño de una moneda de cincuenta centavos que daba a una cavidad pequeña y de paredes lisas, y con esto hicimos el diagnóstico de fístula vésico-vaginal y destrucción de una gran parte de la vejiga.

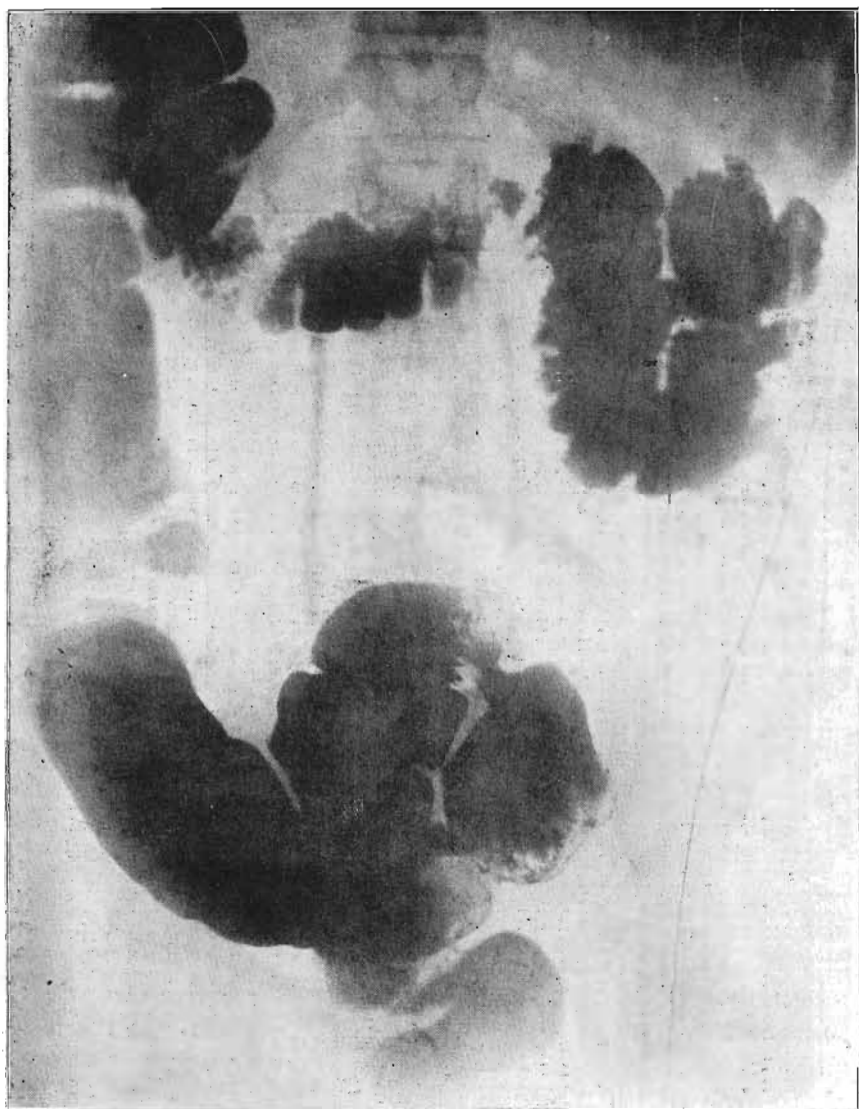
Entonces resolvimos practicarle una transplatación de los ureteres, operación que se hizo en dos tiempos, en el primer tiempo se transplató el uréter izquierdo al ansa sigmoide siguiendo el procedimiento aconsejado por Marión, que consiste en practicar un túnel en el intestino interesando la serosa y la musculosa, respetando la mucosa, y una vez que este túnel se ha terminado por él, se introduce el uréter y entonces sí se perfora la mucosa sumergiendo dentro del intestino el uréter, luego se fija éste al intestino por tres puntos y se cierra la pared en tres planos dejando un dren; tres días después de esta operación empezó la filtración de la orina por el recto, y la enfer-



Enferma a quien se le practicó la transplatación de los ureteres al intestino grueso. Esta enferma salió del Hospital perfectamente bien.

ma continuó mejorando notablemente; veintiocho días después se le practicó la segunda operación para desembocar el derecho, y como en la primera, rodé con fortuna, pues la enferma salió del hospital completamente bien de salud el 9 de septiembre del presente año, su peso aumentó, retiene durante toda la noche y en el día hace sus funciones cada cuatro horas.

Te envió las radiografías que le tomé después de la operación para que aprecies mejor el resultado de ella; te advierto que para que resaltara mejor el uréter se la puso un enema de Bario. Y para terminar te diré que no seguí el método por ti preconizado, por carecer de un rectoscopio; pero no dejo de reconocer que es superior al que en este caso seguí, pues en primer lugar se puede practicar en un solo tiempo la operación, alejando con esto muchos peligros y segundo que al estar las sondas introducidas en el uréter la orina empezará a filtrar desde el primer día, lo que no sucede en el otro mé-



todo debido al edema que se forma en la extremidad inferior del uréter, lo que impide el libre curso de la orina.

NOTA: Esta operación fue practicada con el doctor Rafael Henao Toro.

Sin más por hoy, recíbe un fuerte apretón de manos de tu amigo y colega, *Abelardo Arango A.*

Revista de la Facultad de Medicina.

Manizales, septiembre 26 de 1933.