

Instituto "Federico Lleras Acosta"

LESIONES DERMATOLÓGICAS Y NERVIOSAS EN LA LEPROA TIPO TUBERCULOIDE (1)

Por J. Ignacio Chala H.

Prof. Ag. de Clínica dermatológica - Director del Instituto "Federico Lleras Acosta".

- I. Generalidades.
- II. Dermatología de las lesiones tuberculoides en la lepra.
- III. Lesiones extracutáneas de los tuberculoides de la lepra.
- IV. Lepra tuberculoide infantil y su aspecto dermatológico.
- V. Diagnóstico.
- VI. Observaciones clínicas.
- VII. Resumen.
- VIII. Referencias.

I

Generalidades.

El conocimiento de las manifestaciones clínicas de los tuberculoides de etiología leprosa y su localización cutánea, hipodérmica, nerviosa, mucosa y aún visceral, es de indiscutible utilidad práctica para los dermatólogos, médicos en general y para la Salubridad Pública.

Este tipo de lepra, individualizado por especialistas de autoridad reconocida, se presenta en organismos dotados de cierta resistencia al bacilo de Hansen. Es considerada como una manifestación de sensibilización o alergia específica de los tejidos, probablemente ocasionada por sustancias producidas en el organismo por la destrucción de los bacilos. Esta sustancia según los trabajos de Villalba es un "complejo proteínico" contenido en el cuerpo bacilar del "*Mycobacterium leprae*".

(1) Resumen de este trabajo fue presentado a la Conferencia Panamericana de Lepra reunida en la ciudad de Río de Janeiro en octubre de 1946.

Algunos investigadores sostienen que la antigüedad de un foco leprógeno y su actividad, o mejor decadencia de la endemia puede fácilmente calcularse de acuerdo con el mayor o menor número de casos de forma tuberculoide. Los estudios demuestran que en la India, China y Japón, focos muy antiguos del flagelo, el porcentaje de este tipo o variedad de lepra llega hasta el 65%. En cambio, en el Brasil, Antillas y Filipinas la incidencia únicamente es del 10 al 20%, siendo el resto, es decir, el 80 a 90% de tipo lepromatoso.

Los datos epidemiológicos confirman la tesis de que las formas "lepromatosas" indican actividad de la endemia. En cambio, la "tuberculoide" sería una forma clínica especial de la enfermedad, propia de organismos dotados de cierta resistencia específica para el desarrollo del bacilo de Hansen. Como lo dije antes, el porcentaje de casos tuberculoides en los focos leprógenos, aumenta a medida que disminuye la actividad de la endemia. Entre nosotros puede decirse que no existe foco leprógeno sin lepra tuberculoide, pero predomina notoriamente el tipo lepromatoso o prelepromatoso. La endemia está en plena actividad especialmente en algunos departamentos de la República.

En la actual clasificación internacional adoptada por el Congreso de El Cairo en 1938, la llamada "lepra tuberculoide" figura como simple variedad de la forma nerviosa y cuyo símbolo es (Nt), con sus dos variedades: *mayor* o *reaccional* y *menor* o *quiescente*. Sin embargo, la solución definitiva de este asunto tan importante quedó en suspenso. El Congreso recomendó continuar estudios sobre el particular, con el deseo de discutir este tema en próximas reuniones.

Considero que por sus aspectos clínicos especiales, ausencia del bacilo de Hansen en las lesiones quiescentes, pronóstico benigno, cuadro histológico especial, particularidades inmunobiológicas y contagiosidad nula, los "tuberculoides" de la lepra deben figurar como forma clínica especial y en un todo opuesta a la llamada "lepromatosa". En la forma tuberculoide definida la reacción a la lepromina es siempre positiva. (figura N^o 16.

Los estudios adelantados por especialistas de gran entidad, sobre este tema de palpitante interés y clasificación "anatomoclínica" de las formas de lepra, están en favor de la nueva división propuesta por leprólogos y dermatólogos Sudamericanos, quienes consideran la "lepra tuberculoide" como forma polar de la enfermedad en oposición a la "lepromatosa", cuyas características, como lo hemos dicho antes, son en un todo opuestas a las del tipo tuberculoide.

Entre estas dos formas definidas existe otra intermedia-
ria, llamada "incaerística" o "inflamatoria simple"; son los
tipos pretuberculoideos y prelepromatosos. La forma lepromato-
sa es considerada por los entendidos como infectante y peli-
grosa para la Salubridad Pública.

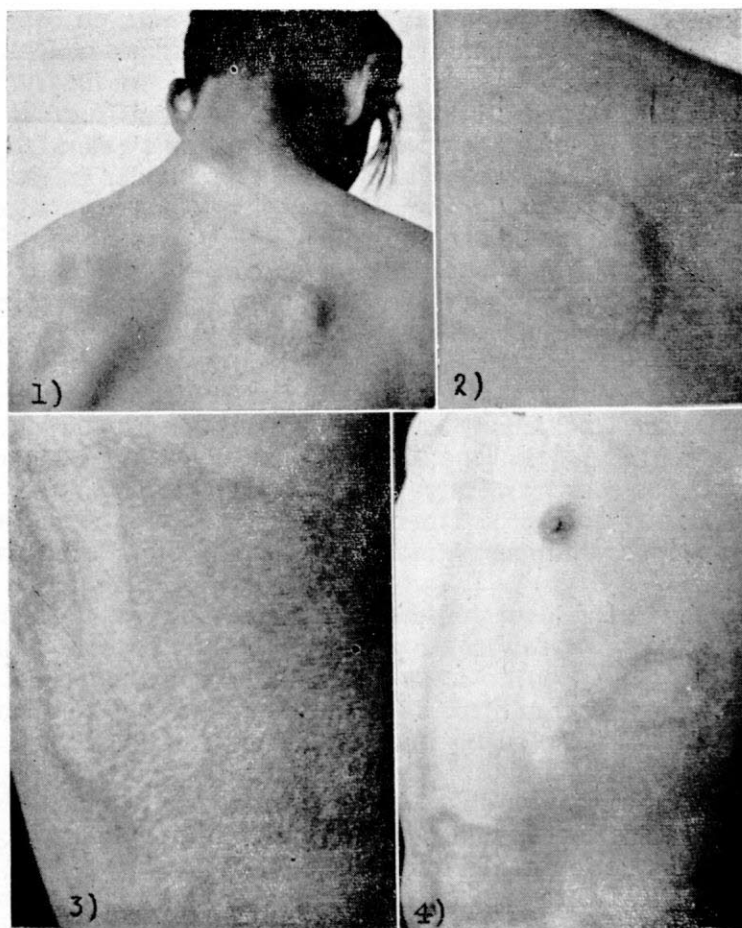


Figura 1

Las lesiones clínicas especiales, presencia de bacilo de Han-
sen, por lo general en grandes cantidades, células espumosas
o de Virchow en los lepromas, pronóstico desfavorable, reac-
ción a la lepromina negativa e incurabilidad, son las particu-
laridades del tipo lepromatoso.

Rabello Jr. en asocio de otros especialistas brasileiros y argentinos, propuso esta nueva clasificación anatómico-clínica de la lepra, diferente a la de "El Cairo" y que a mi modo de ver está llamada a sustituir a la actual. Es más práctica y científica que todas las conocidas hasta ahora.

La nueva clasificación, dicen sus autores, está basada en un criterio anatómico-patológico y al cual se agrega un aspecto clínico-bacteriológico, con características inmuno-biológicas particulares.

De acuerdo con las ideas expuestas, las formas fundamentales de la lepra en esa clasificación serían las siguientes: a) Lepromatosa; b) Incaracterística y c) Tuberculoide. En el tipo incaracterístico se encuentran los sub-tipos "prelepromatoso" y "pretuberculoide". De acuerdo con la localización de las lesiones el *Mycobacterium leprae* puede atacar el tegumento, los nervios o ambos órganos a la vez, dando origen a la forma mixta (Lepromatosa mixta y tuberculoide mixta).

Los tuberculoides de la lepra, en sus aspectos clínicos e histológicos, fueron estudiados por especialistas de la categoría de Darier, Jadasshon, Pautrier y Boez, Klinmüller, Jansselme, Gougerot en Europa; Muir en la India Inglesa; Wade y Lara en las Filipinas. Entre los especialistas brasileños y argentinos, merecen especial mención Rabello Jr., Lauro de Souza Lima, Souza Campos, Mota, Schujman, Fernández, Baliña y otros.

Las investigaciones hechas por estos hombres de ciencia han contribuido a confirmar plenamente la existencia individualizada de un tipo de lepra denominado tuberculoide.

En Colombia el número de enfermos que presenta esta modalidad de lepra, no se ha investigado cuidadosamente en los focos leprógenos. Tampoco existen estudios y publicaciones sobre características clínicas, particularidades bacteriológicas, cuadro histológico especial y reacciones inmuno-biológicas en los enfermos de lepra tuberculoide.

En la literatura médica colombiana consultada, solamente figura el estudio titulado "Sobre un caso de lepra tuberculoide" que el autor de este trabajo efectuó y publicó en el año de 1940, en la Revista de la Facultad de Medicina de Bogotá (Vol. IX N° 3). Este trabajo puede considerarse como la iniciación de estudios dermatológicos y leprológicos sobre este tema de palpitante actualidad científica y de excepcional importancia para la terapéutica y profilaxis de la enfermedad.

Por las observaciones que hasta ahora he practicado durante estos últimos años en 513 enfermos, niños y adultos, es-

tudiados con criterio científico, la existencia de la "Lepra tuberculoide" entre nosotros está comprobada, pero el porcentaje de casos es muy bajo 8,57%. Su individualización como forma especial de la enfermedad, puede reconocerse sin lugar a duda, tanto por sus aspectos clínicos especiales, evolución favorable, relativa benignidad, como también por sus caracteres histopatológicos e inmuno-alérgicos constantes, especialmente en los casos típicamente definidos.

A mi entender, los enfermos que presentan esta forma de lepra, no son peligrosos para los sanos. Serían los únicos que podrían considerarse como "casos cerrados", en oposición a todos los del tipo lepromatoso definido, los cuales sin excepción deben considerarse como "casos abiertos", infectantes y peligrosos para la Salubridad Pública. Este hecho fundamental debe tenerse en cuenta tanto para formular los programas de Lucha Antileprosa, como para fijar el criterio respecto a la liberación de enfermos impropriadamente llamados "curados sociales". La forma tuberculoide confirmada tiende espontáneamente a la curación. Nunca he observado su evolución hacia el tipo lepromatoso.

Con propósitos de actualizar una vez más hechos de singular importancia, contribuir al estudio de un tema de patología nacional interesante, sugestivo y práctico, ya que tan íntimamente se relaciona con la dermatología, epidemiología, profilaxis y aún tratamiento de la lepra, es por lo que desde hace varios años, me he venido ocupando de los estudios en relación con la nueva clasificación clínica, morfología de las lesiones tuberculoides causadas por el Bacilo de Hansen, diagnóstico con otras dermatosis que simulan la lepra, inmunología y alergia en la lepra.

Para adelantar este programa de trabajo he aprovechado todo el material humano, que por espacio de varios años hemos atendido en el servicio de leprología del pabellón "Lucy Parga" y en el Consultorio Dermatológico, ambas dependencias del "Instituto Leras Acosta".

A continuación describo los resultados de estos estudios, advirtiéndole que en los casos examinados nunca encontré algunas de las lesiones que autores extranjeros describen como propias de la lepra tuberculoide.

Es propósito del autor continuar en mayor extensión observaciones sobre todo lo relativo a características morfológicas de los elementos cutáneos o extracutáneos de la lepra tuberculoide y en especial sobre sus particularidades inmuno-alérgicas por medio de las reacciones cutáneas con "leprominas". (Este último estudio lo publicaremos próximamente).

II

Dermatología de las lesiones tuberculoides en la lepra.

Para la descripción de las lesiones y siguiendo la clasificación de El Cairo, dividiré la lepra tuberculoides en dos clases: mayor o reaccional y menor o quiescente. Esta división es es-

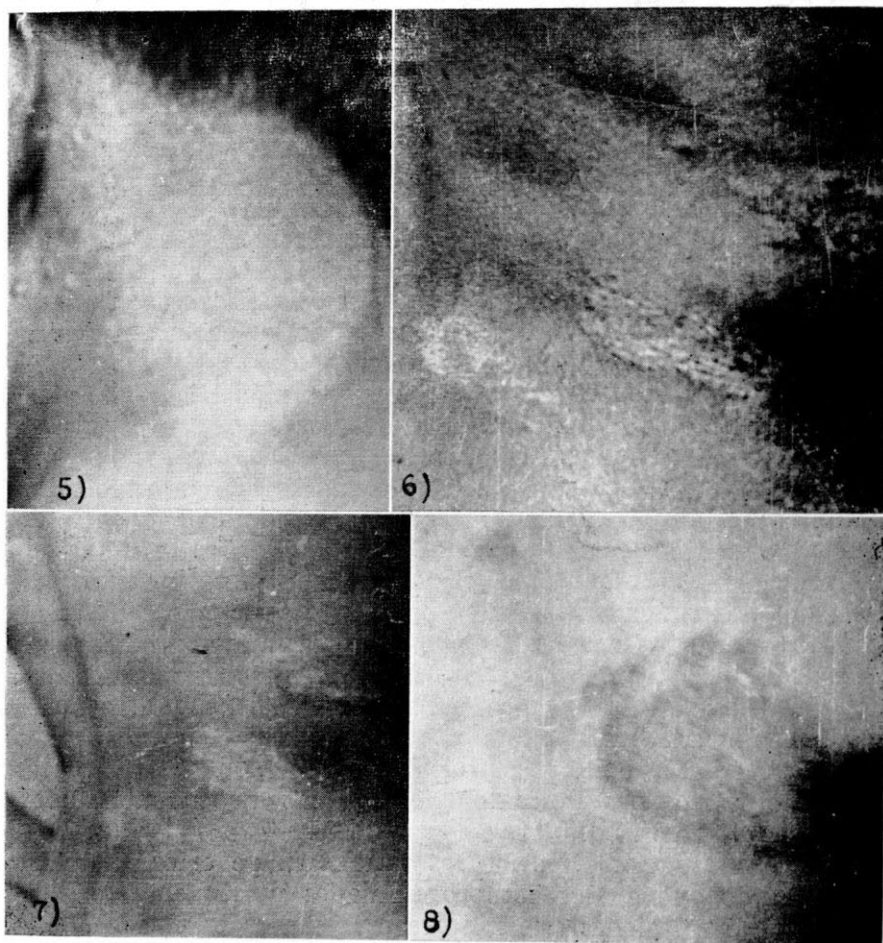


Figura 2

quemática. Los elementos que describo a continuación en varios casos los he hallado en el mismo enfermo.

Lesiones tuberculoides en la piel y tejido celular subcutáneo. - Las principales lesiones cutáneas de la lepra tuberculoi-

de y en su fase quiescente crónica, pueden agruparse así: *manchas eritematosas simples infiltradas, eritemato-discrómicas; elementos papuloides y tuberoides.*

Manchas. - Son alteraciones dermatológicas de las más frecuentes. Los bordes o contornos son eritematosos, realzados y muy circunscritos; por lo general presentan elementos papuloides y en ocasiones verdaderas formaciones tuberoides. La superficie es lisa, brillante. Agrupadas o solitarias; tamaño variable desde el de una moneda de 20 centavos hasta el de la palma de la mano. En la lesión casi siempre puede observarse ligera descamación furfurácea, pero en ocasiones las escamas presentan aspecto psoriasiforme o eczematoide. La región central de la mancha es acrómica o levemente eritemato-pigmentada. La periferia es francamente eritematosa. Cuando las pápulas son muy pequeñas y las lesiones de evolución centrífuga, la eflorescencia puede presentar aspecto semejante al de las tricoficias cutáneas, razón por la cual se les llama tricofitoides.

Con frecuencia el elemento dermatológico está uniformemente infiltrado, tanto en el centro como en los bordes, pero el aspecto papuloide siempre es más apreciable en su periferia. Los bordes o contornos de la lesión son nítidos, realzados, y el resto de la piel presenta aspecto normal. Este carácter *circunscrito* es buen signo para diferenciar la lesión tuberculoide de otras manchas o infiltraciones del tipo lepromatoso, en donde el contorno de la lesión no es tan marcado sino difuso y se esfuma, por decirlo así, en la piel que rodea la lesión.

El borde infiltrado de la mancha tuberculoide puede presentar configuración anular, circular u ovalar, de tal suerte que cuando el anillo es incompleto, arciforme, la piel aparentemente sana de la región central de la mancha, se continúa libremente con el resto de la epidermis normal de las cercanías. Cuando los elementos dermatológicos son múltiples y confluentes presentan aspectos geográficos. Souza Campos los denomina figurados.

Por regla general estas lesiones tuberculoides de origen leproso son francamente eritematosas, eritemato-pigmentarias o eritemato-cianosadas, pero casi siempre predomina el color más o menos rojo, de acuerdo con la actividad de la lesión. En pieles morenas la mancha tuberculoide puede estar rodeada de un círculo delgado y ligeramente acrómico. Fig. N° 14.

Examinadas a la vitropresión las pápulas o mejor elementos papuloides, presentan variados matices de coloración pero sin caracteres propios. Algunas veces puede observarse co-

loración semejante a la que presentan los lupomas (amarillo de caramelo o jalea de manzana) elementos característicos del lupus tuberculoso de Villan, pero éstos tubérculos son de consistencia blanda y con tendencia a la ulceración.

En la mayor parte de los casos no existen alteraciones marcadas de la sensibilidad en las manchas. Puede presentarse hiperestesia para todas las modalidades de la sensibilidad o para alguna de ellas, especialmente hiperalgesia. Estas alteraciones muchas veces sólo pueden descubrirse por la prueba de la histamina. Son de gran valor para el diagnóstico de la naturaleza hanseniana de la lesión cutánea, morfológicamente tuberculoide. Cuando existe alteración siringomiélica de la sensibilidad, el diagnóstico es fácil.

No debe olvidarse que las perturbaciones de la sensibilidad, en caso de existir, aparecen preferentemente en el centro de las manchas. En los períodos iniciales de la lesión cutánea esas alteraciones pueden estar ausentes, a pesar de su naturaleza leprosa. La sensibilidad epicrítica está frecuentemente alterada. Es necesario investigarla cuidadosamente. La búsqueda del "Mycobacterium leprae" en la región periférica y central de la mancha, por regla general siempre es negativo.

Liquenoides de la lepra tuberculoide. - Es otra manifestación cutánea tuberculoide encontrada en algunos casos, pero menos frecuentes que la anterior. Caracterizada por la presencia de pápulas *miliares* y *perifoliculares*. Fácilmente pueden confundirse con la pitiriasis rubra pilar, liquen espinuloso y liquen escrofulosorum.

En este tipo de lesión también existen algunas veces, elementos papuloideos arciformes, planos, muy semejantes a las sífilides papuloideos. Presentan variados matices en cuanto a coloración, desde el rojo hasta el amarillo pálido.

Su extensión y localización es variable; pueden localizarse en cualquier parte del cuerpo.

Tanto las lesiones maculares de aspecto tricofitoide o anular, como los liquenoides, son de evolución muy lenta.

Conviene recordar que algunos de los elementos cutáneos en la lepra tuberculoide, pueden presentar en sus principios, color rosado más o menos vivo y morfología, similar a los del eritema exudativo multiforme del tipo papuloide.

Las formaciones nodulares, tipo sarcoide, son raras en la lepra tuberculoide menor o quiescente, pero relativamente frecuentes en la tuberculoide reaccional. El autor ha podido observar un caso "tipo sarcoide".

En varios de los enfermos estudiados, también observé otros elementos tuberculoides en la piel, morfológicamente dis-

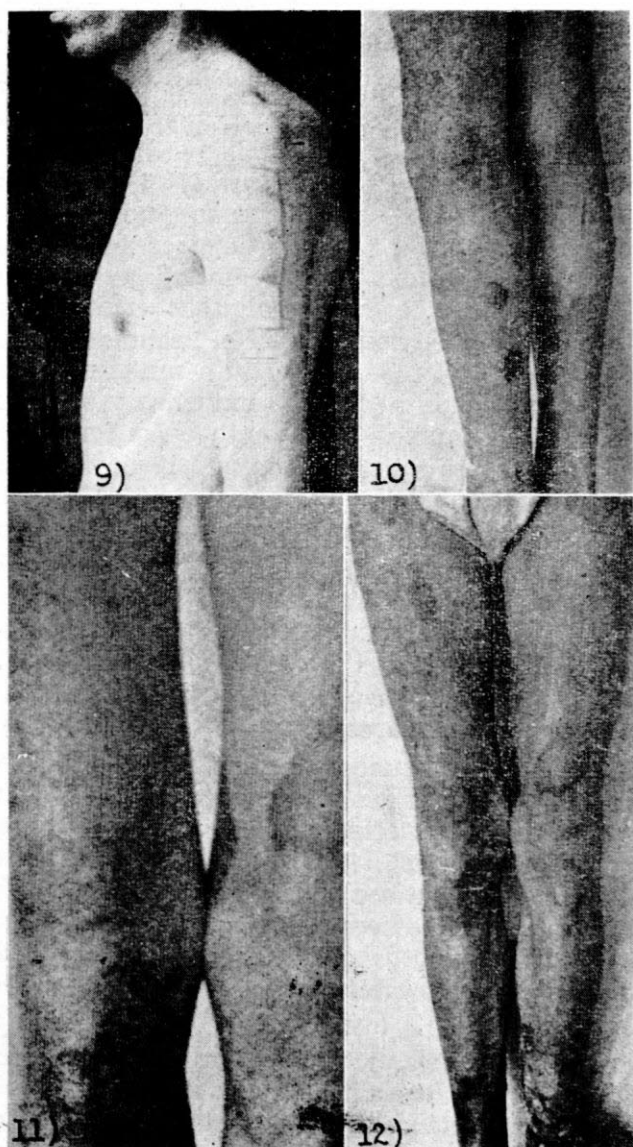


Figura 3

tintos a los descritos anteriormente. Son mucho más visibles, rojizos, bien realzados y ocupan mayor extensión. Los observé

particularmente en el curso de la "Reacción Leprosa", tuberculoide mayor (tipo reaccional) y los cuales describiré más adelante.

Las léprides tuberculoides maculares o en forma de placas, se localizan preferentemente en la región malar y supra-ciliar. En algunos enfermos como el de la foto N° 33 la lesión tuberculoidé a simple vista presenta el aspecto de un "nevus vascular plano".

Como puede apreciarse en la figura N° 5, las manchas localizadas en la cara, tronco, miembros superiores, e inferiores, son de tamaño variable, de 2 a 6 centímetros de extensión más o menos, bastante realzadas, bien delimitadas de la piel sana que las rodea, aspecto granuloso, algunas eritemato-cianosadas y otras violáceas. Conviene anotar el hecho de que estas lesiones visiblemente infiltradas, presentan multiformismo de evolución y lesional, pues al lado de manchas y aún placas en distintos períodos evolutivos, obsérvanse otras formaciones sólidas en la dermis, pero salientes a la superficie de la piel. Debido al infiltrado circunscrito, su consistencia es fácilmente apreciable por la palpación. Estas lesiones presentan el aspecto de verdaderos nódulos.

A la vitropresión el eritema desaparece lentamente. Puede apreciarse una coloración amarillo-oscura. Estas erupciones nodulares tienen en ocasiones un aspecto sifiloide. Las últimas pueden presentarse aisladas o con localización especial en las regiones malares, superciliares, mentón y labio superior.

En casos no muy frecuentes entre nosotros, los elementos tuberculoides ocupan grandes extensiones del tegumento, brazos, muslos, piernas y regiones glúteas y así en esos enfermos las "léprides tuberculoides", forman verdaderas sábanas infiltradas, coloración eritematosa hiper o hipocrómica. En ocasiones están cubiertas por escamas muy tenues. Son verdaderas lesiones *eritemato-escamosas infiltradas*. Algunos de estos elementos dermatológicos también pueden presentar aspecto eripelatoide.

En el caso N° 59 (fig. N° 6), las lesiones se encontraban más o menos generalizadas y multiformes en su aspecto dermatológico y en su evolución. Existían elementos de edad diferente (multimorfismo de evolución). Por lo general la investigación del "*Mycobacterium leprae*" en las lesiones y por los métodos rutinarios, es negativa. En el período inicial de la reacción tuberculoidé, puede encontrarse el bacilo pero no en la fase quiescente.

Los *elementos nodulares*; las *placas infiltradas o realzadas* y las *manchas eritematosas localizadas*, son los elementos tuberculoides más frecuentemente observados en los periodos agudos de esta modalidad de lepra.

Cuando los tuberculoides aparecen como iniciación de una reacción leprosa, al principio presentan el aspecto de simples manchas eritematosas activas, poco a poco se infiltran y toman aspecto exudativo y multiforme; así, no es raro observar manchas eritemato-escamosas. El color de la lesión varía de acuerdo con su edad; al final de la evolución presenta color cianoso, aspecto ligeramente infiltrado y las eflorescencias casi siempre están cubiertas con escamas muy finas. La ulceración y la infección de las lesiones por piococos es complicación muy rara.

Al finalizar el período agudo, las formaciones tuberculoides antes descritas, regresan poco a poco, pierden sus caracteres congestivos, su color rojo palidece, la piel se atrofia y finalmente la lesión desaparece, pero deja en su lugar máculas discrómicas más o menos persistentes. Máculas "post-lesionales. Fig. Nos. 12 y 15.

Las alteraciones de la sensibilidad, en esta forma de lepra llamada "tuberculoide mayor" (tipo reaccional) no son muy aparentes. Por regla general al principio existe hiperestesia. Cuando los nervios están comprometidos, al final del período agudo, se presenta hipoalgesia y en ocasiones perturbaciones de la sensibilidad al calor o al frío. Son signos particularmente importantes; permiten orientar y definir el diagnóstico.

Las lesiones características de lepra tipo tuberculoide localizadas en la piel y observadas por el autor en los enfermos estudiados, algunas desaparecieron lenta y espontáneamente o por medio de una terapéutica apropiada, en cambio otras sólo presentaron modificaciones favorables sin curarse completamente. Como lo anoté antes, la lepra tipo tuberculoide regresa espontáneamente y con tratamiento apropiado y precoz, cura o se estaciona definitivamente. En mi concepto, es la única forma curable de la enfermedad.

Los elementos papuloides, tuberoides y especialmente las léprides tuberculoides reaccionales, son algo semejantes en su aspecto dermatológico a las manifestaciones de la forma lepromatosa. Pero en este caso, como lo expondré al hablar del diagnóstico diferencial, el hallazgo fácil del bacilo de Hansen en las lesiones lepromatosas, facilita el diagnóstico de la forma clínica de la enfermedad. No está por demás advertir que en los casos observados, la bacterioscopia para el "*Mycobacterium le-*

prae" tanto en la fase reaccional como quiescente fué siempre negativa en las lesiones cutáneas de la lepra, forma tuberculoide. Este hecho es digno de tenerse en cuenta tanto para el diagnóstico clínico de la lepra como para la profilaxis y epidemiología de la enfermedad. ,

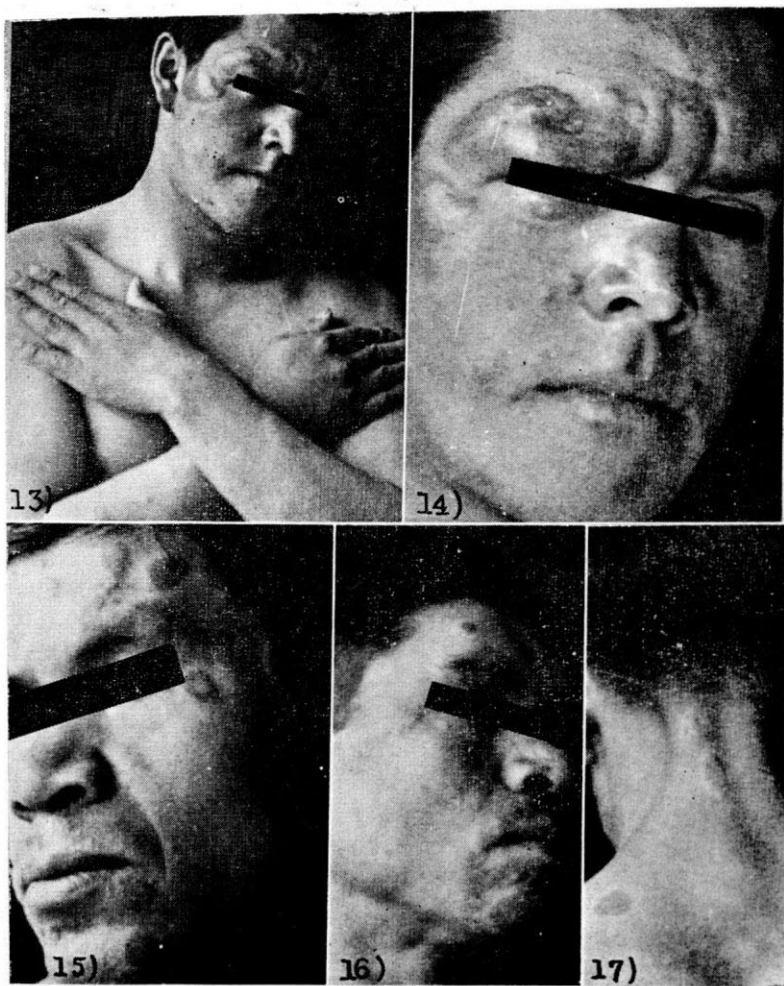


Figura 4

En resumen: los elementos dermatológicos de la lepra tuberculoide, son típicos y morfológicamente distintos de las léprides maculares eritemato-pigmentarias de la forma nerviosa, variedad macular y de los elementos cutáneos observados en

la forma lepromatosa. Presentan semejanzas clínicas con algunas dermatosis clasificadas en el grupo de las tuberculoides.

Desde el punto de vista dermatológico, las lesiones tuberculoides de la lepra pueden resumirse así: a) *Manchas*: 1) eritematosas simples e infiltradas, aspecto urticado, límites netos y bien marcados; 2) eritemato-hipocrómicas, regresión centrífuga y por tal circunstancia los elementos presentan dos zonas claramente visibles a simple vista o con ayuda de la lente: una central, en donde la piel es más o menos normal y otra periférica eritematosa, índice de la actividad de la lesión. Se presenta en las formas frustas. Su conocimiento clínico es importante para el diagnóstico precoz. b) *Tipo papuloide*: lesiones similares a las sífilides papuloideas; frecuente en los adoscentes y adultos; su configuración es variable; 1) arciforme, 2) anulares, 3) planas y 4) liquenoides. c) *Tipo tuberoide simple*, frecuente en el período reaccional. Puede simular el lupus vulgar de Villan o el sarcoide de Boeck Schaumann. d) *Tipo nodular*: de localización hipodérmica, presenta similitud morfológico con los sarcoides hipodérmicos de Darier Roussy. Todos estos elementos dermatológicos los he observado en los enfermos estudiados. Los más frecuentes son las manchas, pápulas y elementos tuberoideas.

Las manifestaciones cutáneas descritas se presentan en el enfermo solitarias o asociadas. Los tipos tuberculoides en placas, nodular y eritemato-escamoso, son propios de la "Reacción Leprosa tuberculoide". Las demás suelen presentarse como principal manifestación leprosa tuberculoide en la fase quiescente de la enfermedad. Su evolución es favorable con tendencia a la regresión espontánea. En los casos de lepra de tipo tuberculoide, he observado éxitos terapéuticos rápidos muy halagadores.

III

Lesiones extracutáneas de los tuberculoides de la lepra.

Las lesiones tuberculoides también pueden localizarse en el sistema nervioso, mucosas, huesos y vísceras.

Nervios periféricos. - El cuadro neurológico en la lepra, es particularmente digno de estudio. Las manifestaciones nerviosas y de manera especial las alteraciones secretoras y de la sensibilidad, son signos muy importantes, precoces y preciosos para el diagnóstico diferencial (parestias, hiperestias, hipoestias). Pero no debe olvidarse que las alteraciones de la sensibi-

lidad, sobre todo en algunas lesiones maculares simples, pueden ser muy leves y por tal circunstancia en algunos casos es imposible ponerla de manifiesto por el examen clínico. Por tanto aconsejo el empleo de la prueba de la histamina, considerada como "reacción microquímica de la sensibilidad" y auxiliar valioso para el diagnóstico precoz de las alteraciones de la sensibilidad.

Existen elementos dermatológicos en los cuales las perturbaciones de la sensibilidad y otras propias de las neuritis periféricas, aparecen tardíamente, de tal suerte que en estos enfermos, especialmente en países y zonas leprógenos, el primer síntoma aparente de la enfermedad es la mancha eritematosa o discrómica, *sin modificaciones de la sensibilidad*, o muy ligeras alteraciones de la sensibilidad epicrítica.

En ocasiones existen también y sin lesiones cutáneas aparentes, alteraciones neuríticas principalmente en los troncos y ramales periféricos, cuyo principal síntoma es la perturbación de la sensibilidad; subjetiva y objetiva (parestesias, hiperestésias).

Por regla general las alteraciones neuríticas toman el tipo llamado troncular o periférico, "insular" y "segmentario". Este último observado en las formas nerviosas de lepra confirmada y cuando varios filetes nerviosos de una misma región o segmento del cuerpo, están comprometidos.

Los casos de lepra nerviosa simple con alteraciones neuríticas y ausencia de síntomas dermatológicos son excepcionales; lo que acontece es que la manifestación cutánea inicial es muy leve o difícil de apreciar oportunamente, sobre todo en algunos tegumentos. Necesario es investigarla cuidadosamente. También puede explicarse el hecho porque la lepra es enfermedad de evolución crónica, en el momento del examen la lesión inicial cutánea puede haber desaparecido, quedando únicamente los signos neuríticos de los troncos nerviosos o de los ramales superficiales con sus respectivas alteraciones de la sensibilidad. En los enfermos estudiados y observados cuidadosamente por algún tiempo, nunca encontré manifestaciones nerviosas aisladas sin lesiones dermatológicas localizadas en alguna región del tegumento (variedad mixta de la lepra).

En cuanto a la neuritis leprosa, tipo tuberculoide clásico, nunca la observé en los numerosos enfermos que he tenido oportunidad de examinar. Solamente en el caso de la foto N^o 36 existía una hipertrofia irregular y marcada del ramal auricular del plejo cervical superficial, acompañada de una lesión macular eritematosa, tipo tuberculoide quiescente, locali-

zada en la región maxilar del lado izquierdo y con alteraciones de la sensibilidad. Posiblemente la neuritis de este filete nervioso superficial era de estructura tuberculoide, diagnóstico que no pudo comprobarse por medio del estudio histológico.

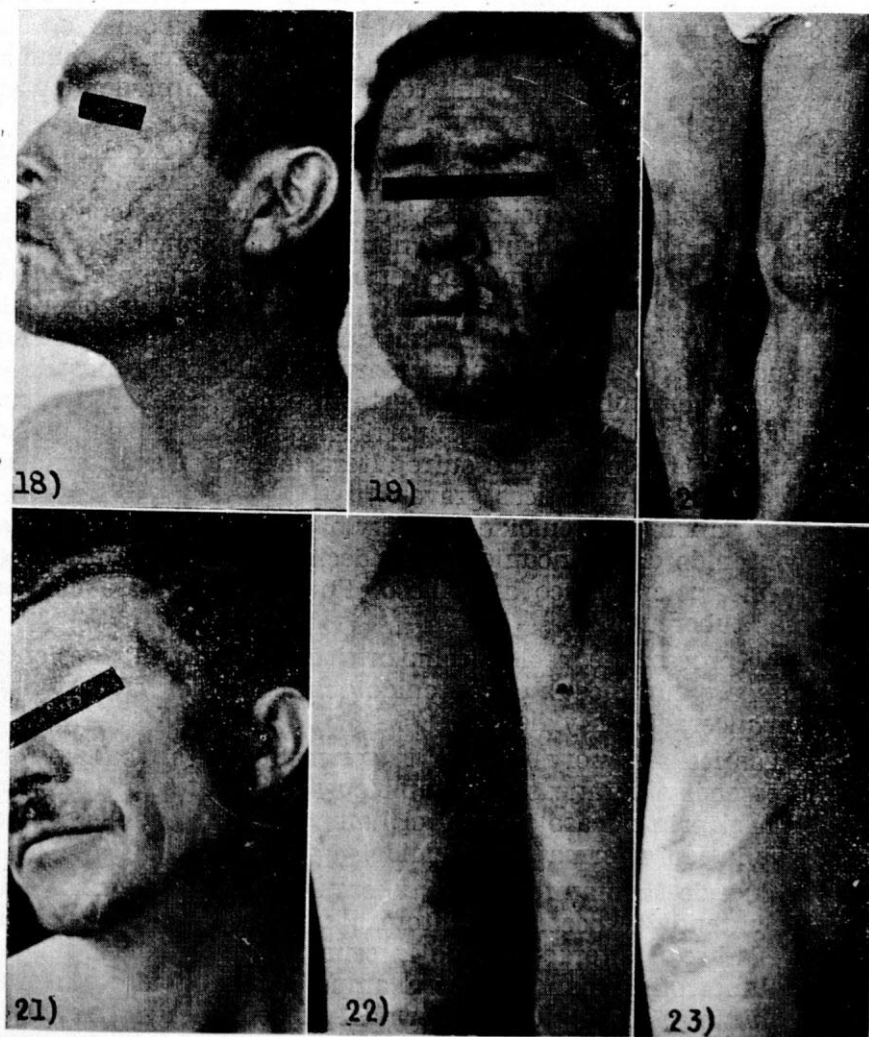

Figura 5

co, pues por razones obvias no se practicó la biopsia. La bacterioscopia para el bacilo de Hansen, en la linfa, moco nasal y jugo ganglionar de éste enfermo, siempre fue negativa.

En relación con este punto, conviene recordar que el ataque por el "Mycobacterium leprae" de los filetes nerviosos en la zona correspondiente a la lépride, es casi constante. No acontece lo mismo en los troncos nerviosos periféricos superficiales y entre los cuales está comprendido precisamente el ramal auricular antes mencionado. Los leprólogos de la India y otras Colonias Inglesas, comprobaron lesiones tuberculoideas en los troncos nerviosos, en un 40% pero en esas comarcas y como lo he anotado antes, el tipo tuberculoide es el que predomina en los enfermos de lepra (forma de resistencia).

Desde el punto de vista anatómico, la neuritis del tipo tuberculoide tiene como signo característico la presencia en el tronco nervioso de "neuromas" con su clásica histopatología tuberculoide. Clínicamente el "neuroma tuberculoide" presenta la morfología de un nódulo duro y en ocasiones reblandecido, simulando el elemento dermatológico primario denominado "goma". Los nódulos están localizados a lo largo de los troncos nerviosos periféricos, particularmente sobre algunos de ellos, como los cubitales, en la parte interna del brazo y ramal auricular del plejo cervical superficial en la región del cuello. Cuando el tronco nervioso sufre alteraciones importantes, existen fenómenos neuríticos graves.

La lesión tuberculoide del nervio es fría, no inflamatoria; el contenido de los nódulos reblandecidos presenta aspecto caseiforme, color blanco amarillento. Puede confundirse con las gomas tuberculosas.

El proceso de reblandecimiento del "neuroma" es lento, semanas y aún meses; el contenido del nódulo se evacua y aparecen ulceraciones y fístulas.

Las lesiones nerviosas por lo general están asociadas a las eflorescencias cutáneas pero también se presentan aisladamente. En el primer caso forman el llamado tipo "cutáneo nervioso" de la lepra forma tuberculoide.

Cuando la manifestación tuberculoide de los nervios está muy extendida, ocasiona síntomas neuríticos de excepcional gravedad, con alteraciones de la sensibilidad, tróficas y motoras (amiotrofias, mano en garra, ampollas penfigoides y úlceras perforantes). En algunos enfermos pueden presentarse hasta mutilaciones de los dedos y artejos.

Ganglios linfáticos, mucosas y huesos. - La localización del proceso tuberculoide en estos tejidos está poco estudiada. En los enfermos que figuran en estas observaciones, no encontré ninguna de las manifestaciones descritas por Rabello Jr. del Brasil y Lowe de la India Inglesa.

La lesión ganglionar, en muchos casos es leve; con frecuencia pasa desapercibida, siendo necesario el examen histopatológico del tejido. Según los autores antes mencionados la lesión tuberculoides de la lepra en los ganglios, presenta aspecto sifiloide y está localizada en los inguinales, epitrocleares y sub-maxilares.

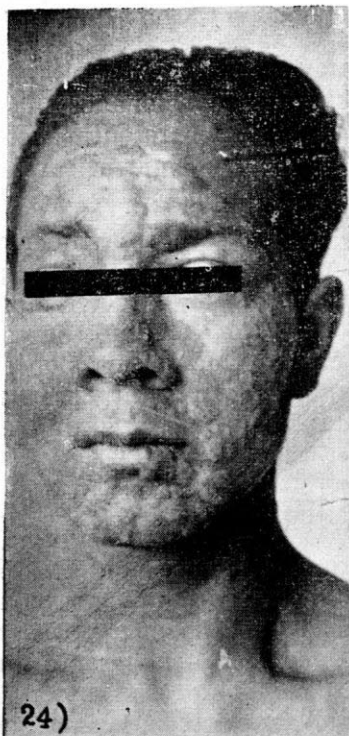En las fases reaccionales y quiescentes de forma tuberculoides de la lepra, pueden existir lesiones en las mucosas bucal, faríngea, nasal y ocular. Clínicamente están caracterizadas por ulceraciones de aspecto incaracterístico o granulomatoso. El granuloma leproso tuberculoides en las mucosas ha sido estudiado por algunos especialistas como Schujman, Argemiro de Souza y Shiomina. En los casos estudiados no observé ninguna lesión.

Los huesos de las extremidades pueden también afectarse por el proceso tuberculoides de etiología leprosa. Es de principio lento y asintomático, de tal suerte que el hallazgo de estas lesiones óseas, constituyen verdaderas sorpresas radiológicas. Las falangetas son sitios predilectos para la localización de la lepra tuberculoides. Las imágenes radiológicas son características y de excepcional importancia. En muchas ocasiones constituyen auxiliares valiosos para el diagnóstico precoz de la enfermedad.

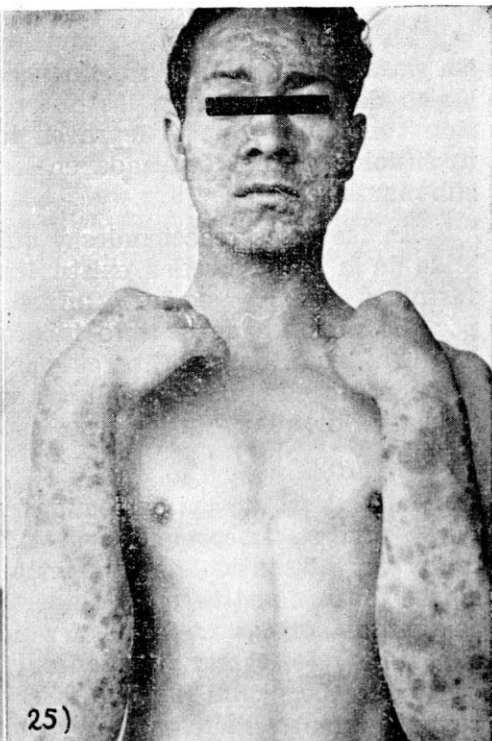Los hallazgos radiológicos encontrados frecuentemente son los siguientes: "focos de rarefacción", "osteoporosis o perforaciones", "aspecto de panal o de rejilla", lesiones muy semejantes a las observadas en la lepra clásica y en el sarcoide de Boeck Schujman. Entre la literatura médica colombiana y en relación con las alteraciones óseas en la lepra merecen especial mención los estudios practicados por el Prof. Gonzalo Esguerra Gómez y por el Dr. Emilio Acosta en su estudio titulado "Lesiones óseas y articulares en la lepra" y presentado por su autor como Tesis de Grado en la Facultad de Medicina de Bogotá.

Tuberculoides mayor (reaccional). - En el tipo tuberculoides como en el lepromatoso también puede presentarse la "Reacción leprosa tuberculoides", como manifestación inicial de la enfermedad o secundaria en el curso de su evolución. Las lesiones cutáneas son las correspondientes a la "Tuberculoides mayor" (tipo reaccional).

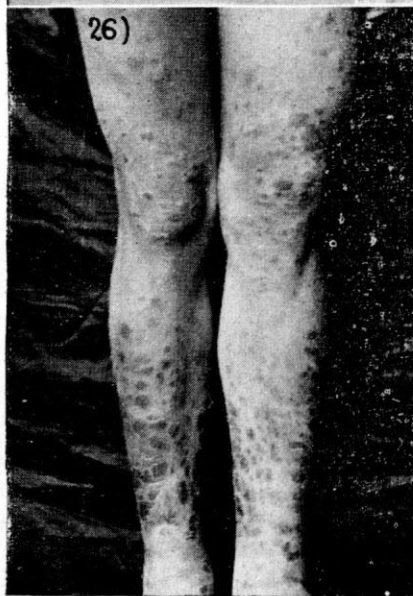Entre los casos estudiados por el autor, el correspondiente a las fotos Nos. 24 y 25 presentaba el cuadro clínico clásico del tipo "tuberculoides reaccional". Este episodio agudo y de acuer-



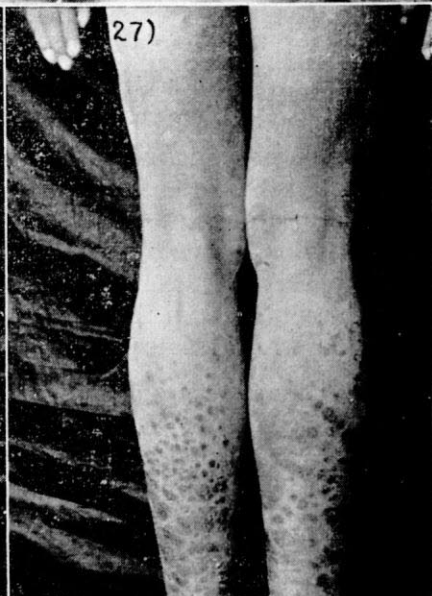24)



25)



26)



27)

Figura 6

do con los datos suministrados por el enfermo, fue la primera manifestación de la enfermedad, es decir, una clásica "reacción tuberculoide primaria".

Las eflorescencias cutáneas, localizadas especialmente en la cara, en donde simulaba el "facies leonino" de la forma lepromatosa avanzada y en los miembros superiores e inferiores, estaban formadas en su mayoría por manchas eritematosas salientes, bien delimitadas, color rojo oscuro, superficie irregular y bordes muy infiltrados. También existían en este caso lesiones nodulares, circunscritas y de coloración rojo cianoso, como es frecuente en las reacciones de tipo lepromatoso. Llama la atención el gran número de lesiones cutáneas y la ausencia completa de fenómenos generales.

Como lo anotan algunos especialistas, la existencia de numerosas lesiones en el tegumento durante el episodio agudo, puede explicarse como una reacción defensiva de la piel contra la invasión de grandes cantidades de bacilo. Por tal circunstancia no es raro encontrar el "*Mycobacterium leprae*" en algunas de las lesiones y de manera especial cuando para tomar el material de examen se emplea el método del raspado, aconsejado por el gran leprólogo Muir y la coloración lenta del bacilo de Hansen.

Para explicar el hecho anterior, es decir, la ausencia de bacilo, como lo sugiere Rabello Jr., puede establecerse un paralelo entre el proceso inmunobiológico de las lesiones tuberculosas de la piel, según el concepto de Lewandosaky y el tipo de la lepra tuberculoide. Puede resumirse así: 1) Cuando una gran cantidad de bacilos se disemina por vía hemática y no existen anticuerpos en el organismo, el cuadro clínico es el de la tuberculosis miliar y en caso de "*Mycobacterium leprae*" será el del tipo lepromatoso y quiescente o reaccional (anergia). 2) Cuando existe producción regular de anticuerpos en el organismo y en especial en la piel, se observa el lupus tuberculoso hematógeno y en la lepra las reacciones tuberculoideas. 3) Finalmente, cuando el número de anticuerpos es mayor que el de bacilos, el cuadro clínico será el de las tuberculides y en caso de bacilo de Hansen el de la lepra tuberculoide.

Esta teoría explicaría el por qué la dificultad de hallar el bacilo de Hansen en la lepra tuberculoide, en su fase quiescente. En este caso los gérmenes son destruidos por los anticuerpos de las células histiocitarias en la piel. Como consecuencia de esta reacción antígeno-anticuerpo, se forma el tejido de estructura tuberculoide, con todas sus características morfológicas que descubriré más adelante.

La morfología de las lesiones dermatológicas antes anotadas y propias de estos episodios agudos, son similares a las lesiones cutáneas en la lepra tuberculoide menor; únicamente se diferencian porque las eflorescencias presentan aspecto de actividad especial, son más congestivas, inflamatorias, particularmente infiltradas y por lo general numerosas. Son sitios de predilección la cara, miembros superiores e inferiores.

En cuanto a las alteraciones de la sensibilidad pueden faltar las hipoestesis o anestias. En términos generales, existe por lo menos apreciable hiperestesia en las lesiones y casi siempre trastornos de la sensibilidad "epicrítica".

La reacción leprosa tuberculoide, como episodio primario y única manifestación inicial de la leprosis no es frecuente. Así lo he podido comprobar en los casos estudiados.

Las indagaciones de clínicos y dermatólogos de gran entidad permiten llegar a la conclusión de que éste episodio agudo, reacción tuberculoide primaria, constituye en algunos casos una *manifestación abortiva de la lepra tuberculoide*, observada de manera particular en los niños y con menos frecuencia en los adultos. Son los casos de lepra curables espontáneamente y muy agradecidos a la terapéutica científicamente aplicada.

Entre los casos estudiados por el autor, la reacción tuberculoide secundaria, es decir, aquélla que se presenta en el curso de la prolongada evolución de la enfermedad, no la encontré sino en un porcentaje muy bajo. El episodio agudo reaccional se presentó en forma muy leve; solamente pude observar ligera reactivación de las lesiones preexistentes, tales como tumefacción inflamatoria, color más visible de las lesiones y sensaciones subjetivas de calor y ligero ardor. Como puede apreciarse en la foto N^o 19 la lesión tuberculoide se extendió y cubrió casi toda la región supraciliar, pero después regresó. No se presentaron fenómenos patológicos generales. Los enfermos no guardaron cama ni dieta especial.

Las "Reacciones leprosas tuberculoides" observadas fueron de muy poca duración. Las eflorescencias después de un período más o menos largo de agudización se enfrían por decirlo así, regresan con lentitud a su estado primitivo o mejoran definitivamente hasta desaparecer como en el caso de la foto N^o 12.

Los enfermos cuyas fotos corresponden a los Nos. 18, 19, 24 y 32 fueron tratados por el Antimonio coloidal, aplicado por la vía parenteral. En dos de estos pacientes, las manifestaciones tuberculoides desaparecieron rápida y totalmente. Observados tres años más tarde estos enfermos no presentan nuevas lesiones. La baciloscopia para el bacilo de Hansen, siempre dió re-

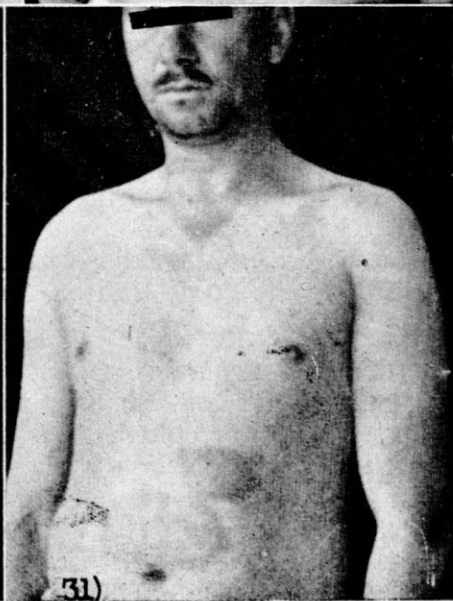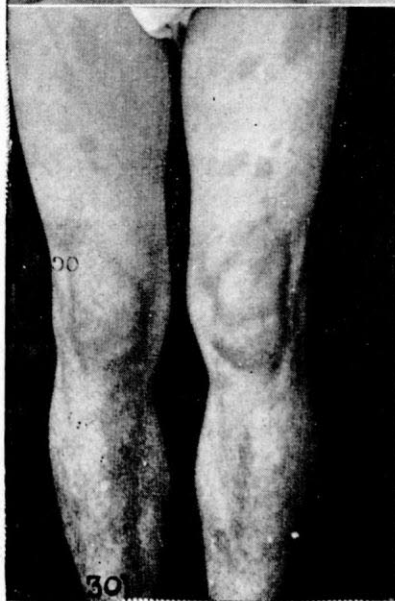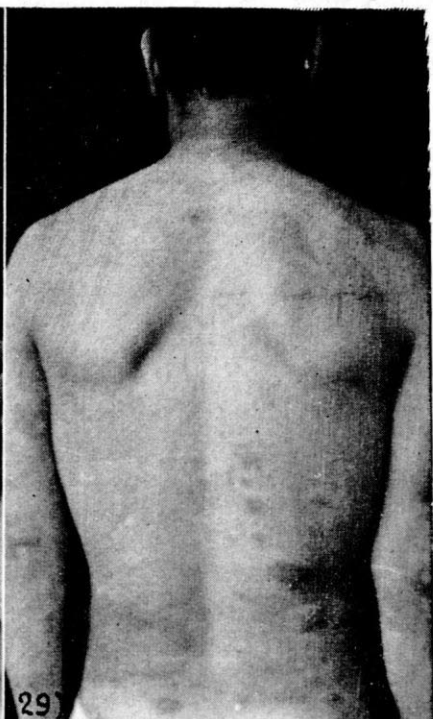


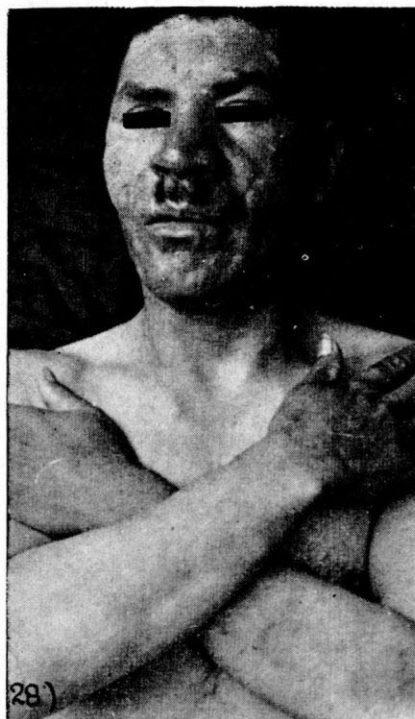Figura 7

sultado negativo en las lesiones cutáneas pero positiva en el ganglio en los casos Nos. 59, 69, 62 y 39. Estos hechos confirman la benignidad de este tipo de lepra.

Aun cuando en algunos enfermos con manifestaciones cutáneas, tipo reaccional, pude anotar también varios síntomas de neuritis, estos casos no pueden considerarse como verdadera reacción nerviosa tuberculoide.

En los observados por especialistas extranjeros, se han presentado "Reacciones tuberculoides de los nervios periféricos". La sintomatología es la siguiente: Reacción inflamatoria de los nódulos (neuromas) localizados a lo largo de los troncos nerviosos y ramales superficiales; formación de absceso; caseificación del nódulo. En ocasiones calcificación, síntoma que indicaría, como en la tuberculosis, curación de la lesión. También existen recrudescencias de las manifestaciones objetivas y subjetivas de la sensibilidad. En los casos diagnosticados y como consecuencia de estas neuritis agudas, pueden presentarse perturbaciones motoras graves, marcadas alteraciones tróficas y mutilaciones de las extremidades.

Según A. Castañe Decoud las alteraciones histológicas observadas precozmente a nivel de las fibras nerviosas en casos de lepra tuberculoide, está representada por un infiltrado característico. Este infiltrado invade inicialmente los filetes nerviosos, sin alterar los elementos vasculares. Esta lesión se denomina "Infiltración neural pararterial". Se observa en un 74% de los casos tuberculoides.

Por tanto la "Infiltración Neural pararterial" permite diferenciar el granuloma de la lepra tuberculoide, de otros de distinta etiología. Cuando en medio de un infiltrado existe un filete nervioso sano, puede asegurarse que la lesión no es ocasionada por el bacilo de Hansen.

Evolución de la lesión. - Es sub-aguda, lenta y sin visibles manifestaciones generales. Ocasionalmente puede presentarse ligero estado sub-febril. En un porcentaje elevado de casos, la fase reaccional tuberculoide está acompañada por manifestaciones nerviosas periféricas y por tal circunstancia, no es raro observar neuritis agudas o sub-agudas, con todo su cortejo sintomático: alteraciones de la sensibilidad subjetiva y objetiva, perturbaciones motoras y secretoras, etc., y con frecuencia, cuando el episodio agudo ha terminado, amiotrofias localizadas en los músculos inervados por el ramal nervioso afectado. En algunos enfermos desaparecen totalmente las lesiones cu-

táneas, pero en cambio pueden observarse alteraciones de la sensibilidad. Por lo general, toman el tipo periférico o "insular".

IV

Lepra tuberculoide infantil y su aspecto dermatológico.

Este tipo de lepra es muy común en la infancia. La lesión cutánea con frecuencia es única, solitaria y de localización discreta. Constituye las formas "*monosintomáticas y abortivas de la infección*", en la mayoría de los casos indistinguibles para aquellos que no están familiarizados con la dermatología de las lesiones tuberculoides de la lepra en esta edad de la vida.

No obstante opinión de autorizados especialistas en relación con la mayor predisposición de la infancia a contraer la enfermedad, es hecho comprobado por la experiencia que tanto el niño como el adulto, en los focos o países leprógenos, presenta cierta resistencia a la lepra, como lo demuestra la frecuencia de las lesiones tuberculoides en los primeros años de la vida y las formas monosintomáticas de este tipo de lepra.

Desde el punto de vista clínico de la lepra tuberculoide infantil tiene modalidades especiales y caracteres propios. Los elementos cutáneos tuberculoides más frecuentemente observados en la infancia, son el nódulo y las formaciones *papuloides y tuberoides*.

El nódulo con frecuencia es solitario, superficie lisa, brillante y aspecto túmido. En sus principios el tamaño es muy pequeño y algo semejante a la pápula del prurigo simple de la infancia sin prurito. Más tarde adquiere mayor dimensión, sobresale de la piel, es eritematoso y duro al tacto. Tiene predilección especial por la cara, brazos y regiones glúteas. Algunos simulan lupomas, pero la vitropresión y la consistencia especial suministran datos para el diagnóstico.

En los niños mayores de dos años, los elementos más frecuentes son los papuloides. Evolucionan lentamente, después de algunos meses disminuyen de volumen y de consistencia, posteriormente el elemento sólido desaparece pero deja una mácula muy débilmente rosada de superficie rugosa. Estas máculas lentamente pierden su color, la piel se adelgaza y presenta aspecto de una cicatriz deprimida con bordes bien delimitados. Son las "cicatrices vermiculares" de Rabello, secuelas dermatológicas características de esta forma de lepra infantil y cuya morfología especial permite en la mayor parte de los casos, verificar un diagnóstico retrospectivo.

Los liquenoides de la lepra tuberculoide descritos anteriormente, con sus pápulas foliculares, confluentes o aisladas, también son elementos observados en la lepra tuberculoide infantil. Localizados en la piel aparentemente sana de los brazos, regiones dorsal y glútea, con frecuencia están asociadas con manchas discrómicas. Regresan rápidamente y dejan también máculas discrómicas. Los liquenoides tuberculoides de la lepra

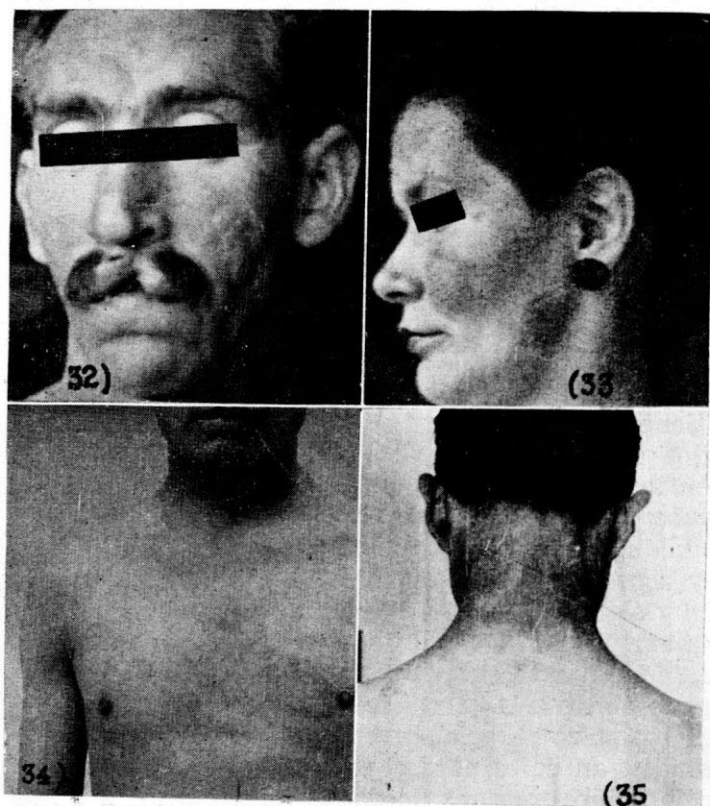


Figura 8

pueden simular las eczematides foliculares, pitiriasis rubra pilar, sífilides liquenoides, el liquen escrofulosorum.

El tipo sarcoide de la lepra tuberculoide es elemento muy semejante al sarcoide de Besnier Boeck. No es exclusivo de la lepra infantil, también se presenta en el adulto. Los elementos nodulares y papuloides descritos anteriormente son clínicamente similares a los sarcoides de pequeños nódulos. Las lesiones del tipo sarcoide dérmico de Besnier Boeck, observado en

la lepra tuberculoide, se presentan bajo el aspecto de nódulos pequeños, salientes, bien delimitados, duros al tacto, piel superficial lisa o irregular. Ocasionalmente se reúnen varios formando placas de superficie lisa, redondeada u ovalada y contornos bien circunscritos. Algunos presentan minúsculos vasos arborizados (telangiectasia), de tal suerte que a simple vista puede confundirse con un "angiulupoide" del tipo Brock-Pautrier.

Estas lesiones presentan variados matices de coloración desde el rosado hasta el morado, violáceo o amarilloso. A la vitropresión pueden apreciarse coloraciones como las de los verdaderos lupomas del lupus vulgar. El sarcoide de origen leproso evoluciona lentamente, su morfología se modifica del centro a la periferia y deja como secuela cutánea, cicatrices características, similares a las descritas anteriormente.

La bacterioscopia en las lesiones tuberculoides de la lepra, es negativa. Sólo en los períodos reaccionales y por medio de exámenes repetidos, algunas veces puede hallarse el "Mycobacterium leprae". El cuadro histológico es el característico de la lepra tuberculoide. La reacción a la "lepromina" siempre es positiva.

Algunos dermatólogos y especialistas extranjeros, describen reacciones tuberculoides con lesiones dermatológicas verdaderamente desconcertantes. En ocasiones las eflorescencias toman el aspecto morfológico de las piodermis y de las gomas, algunas ulceradas y con fístulas. Los elementos nodulares reblandecidos desaparecen, pero en cambio dejan cicatrices deprimidas e irregulares que algunos leprólogos como Souza Campos denominan "vermiculares". Estas cicatrices son características y en la mayoría de los casos permiten orientar el diagnóstico retrospectivo de lepra tuberculoide. Este cuadro dermatológico lo han encontrado exclusivamente en los niños, hijos de enfermos. En los casos de lepra tuberculoide infantil y observados por el autor, no se han encontrado las lesiones antes anotadas. Los elementos dermatológicos tuberculoides en niños, están formados por manchas eritemato-pigmentarias de bordes realzados y formaciones papuloides como en el adulto.

En resumen: los elementos del tipo tuberculoide de la lepra en la infancia son característicos. En presencia de lesiones morfológicamente semejantes a las descritas, siempre debe pensarse en la lepra tuberculoide, aun cuando esos elementos sean muy discretos y solitarios. Como en todas las lesiones de origen leproso, debe practicarse un cuidadoso estudio de la sensibilidad y de otras alteraciones propias de las neuritis periféricas.

La prueba de histamina es auxiliar valiosísimo para descubrir alteraciones de la sensibilidad en los niños, debe practicarse rutinariamente lo mismo que la de la pilocarpina.

La investigación del "Mycobacterium leprae" en las lesiones, siempre es negativa. Ocasionalmente y en el período reaccional de la Lepra Tuberculoide, la bacterioscopia logra descubrir algunos bacilos.

V

Diagnóstico de la lepra tuberculoide.

El diagnóstico de la lepra tuberculoide y particularmente el precoz, en ocasiones presenta dificultades. En casos incipientes la morfología de los elementos cutáneos no es clásica, por lo general las alteraciones de la sensibilidad son muy leves o no existen. El cuadro histológico de las lesiones es in característico; las reacciones cutáneas de la lepromina son inestables y la investigación del "Mycobacterium leprae" por los métodos ordinarios, siempre es negativa en la fase quiescente de la enfermedad.

No obstante, el aspecto clínico en general y la morfología especial de las lesiones dermatológicas en la variedad tuberculoide de la lepra, en muchas ocasiones es suficiente para afirmar o por lo menos sospechar la etiología leprosa de los elementos tuberculoides especialmente cuando existen alteraciones de la sensibilidad.

Considero que después de un cuidadoso examen, en más del 80% de los casos es posible diagnosticar clínicamente la lepra tuberculoide, tanto en su fase quiescente como en la reaccional y sin necesidad de recurrir al estudio histológico de las lesiones. Sin embargo éste último examen es útil, sobre todo en casos atípicos y cuando la lesión cutánea se presenta en forma de manchas, semejantes a las léprides comunes observadas en la forma nerviosa macular simple.

Algunos de los elementos cutáneos de este tipo de lepra pueden confundirse a simple vista con las tricoficias; el lupus vulgar o tuberculoso de Villan; particularmente la variedad lupus plano, con los elementos dermatológicos de tipo lepromatoso; sífilis; eritema multiforme exudativo; eczematides seborreica y en general con la mayoría de las dermatosis clasificadas en el grupo de las tuberculoides; sarcoides, granuloma anular.

En su período reaccional la lepra tuberculoide puede simular el facies leonino, observado en el tipo lepromatoso de la enfermedad.

En casos de lupus vulgar de Villan, los antecedentes, evolución de las lesiones, características clínicas del lupoma, consistencia, datos suministrados por la vitropresión, especialmente la presencia o ausencia de *alteraciones de la sensibilidad*,

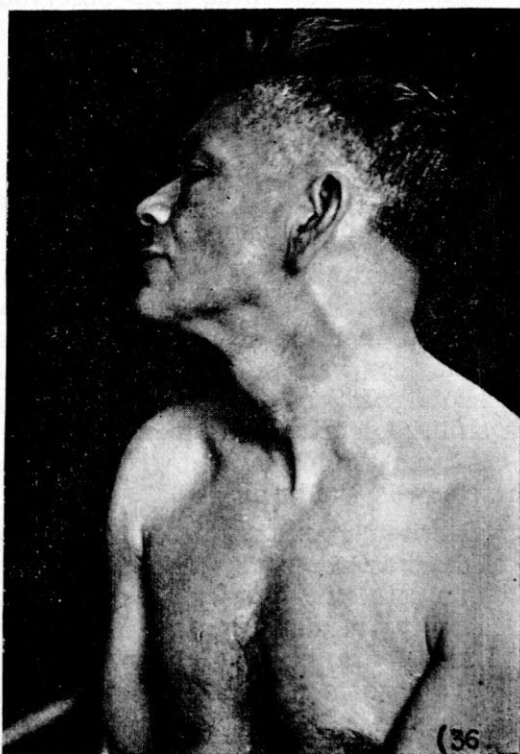


Figura 9

inoculación de los tejidos a los animales y reacción de la lepromina siempre positiva en la lepra tipo tuberculoide, permiten orientar el diagnóstico. En casos dudosos aconsejo practicar sistemáticamente la prueba de la Histamina. En el "lupus" se observa la triple respuesta.

Algunas epidermoficias pueden confundirse a simple vista con las lesiones de la lepra tuberculoide cuando éstas presentan morfología tricofitoide. El aspecto eritemato-escamoso y vesiculoide de los bordes de la lesión pruriginosa, ausencia de

las alteraciones de la sensibilidad, triple respuesta con la prueba de la Histamina, e investigación de hongos, son signos que facilitan el diagnóstico.

Cuando los elementos dermatológicos del tipo tuberculoide de la lepra son parecidos a los del tipo lepromatoso, su diferenciación es relativamente fácil. Las eflorescencias cutáneas de la lepra tuberculoide y en su forma clásica son típicas, morfológica e histológicamente distintas a las observadas en el tipo lepromatoso y diferentes a las léprides eritemato-pigmentarias de la forma nerviosa macular. Son similares a las lesiones cutáneas observadas en las afecciones clasificadas en el grupo de las tuberculides y con las cuales debe hacerse principalmente el diagnóstico.

En los elementos cutáneos de la forma lepromatosa, siempre se encuentra el "Mycobacterium leprae".

También puede confundirse con las sifilides papuloides y tuberosas, pero la localización de los elementos, coloración, evolución, presencia o ausencia de alteraciones de la sensibilidad, antecedentes patológicos personales y exámenes de laboratorio, facilitarán el diagnóstico diferencial entre la lepra tuberculoide y la sífilis. Además, la terapéutica antisifilítica prolongada, aun en casos serológicamente positivos, no tiene influencia alguna sobre la evolución de las lesiones.

En cuanto al eritema multiforme exudativo tipo papuloide y nodular, el diagnóstico es más difícil, tanto más si tenemos en cuenta que este síndrome es ocasionado por infecciones o intoxicaciones y frecuentemente observado como manifestación aguda de la lepra, pero especialmente en la forma lepromatosa, en cuyo caso la presencia del "Mycobacterium leprae" facilita el diagnóstico.

La diferenciación con las eczemátides seborreicas no es muy difícil. La localización especial de esta afección en las regiones esternal, interescapular, seborreica de la cara y ausencia de las alteraciones de la sensibilidad, permiten descartar la lepra.

El tipo "Tuberculoide mayor" "Reacción Tuberculoide" puede confundirse a simple vista con los elementos propios de la forma lepromatosa. Pero como he dicho antes, en este último tipo de lepra siempre se encuentra el "Mycobacterium leprae", en las lesiones y jugo ganglionar. Igualmente la localización de las lesiones tuberculoideas en la cara, particularmente en las regiones malar, frontal, supraciliar, posterior del cuello, pos-

tero-externa de los antebrazos y piernas, formando grandes placas de aspecto papuloide, bien circunscritas y las alteraciones de la sensibilidad, siempre presentes, facilitan el diagnóstico.

Cuando los elementos se presentan en forma de nódulos, el diagnóstico debe hacerse con la sífilis y los sarcoides. Las eflorescencias eritemato-escamosas observadas en el tipo tuberculoide de la lepra, pueden confundirse con las de otras afecciones morfológicamente similares. Las placas eritemato-escamosas en la lepra tuberculoide son ligeramente infiltradas o esta infiltración falta, en cuyo caso el elemento está constituido únicamente por un eritema simple, activo pero bien circunscrito. Es el "Eritema tuberculoide o reaccional". En el curso de las manifestaciones agudas de la lepra tuberculoide es posible, después de una cuidadosa investigación, encontrar el "Mycobacterium leprae".

No hay que olvidar que los elementos cutáneos en la lepra tuberculoide infantil y de los cuales ya he hablado anteriormente, pueden ser únicos o múltiples, constituyendo en el primer caso las formas *mono-sintomáticas y abortivas* de la lepra en la infancia.

En cuanto al diagnóstico etiológico del tipo sarcoide de la lepra tuberculoide, no parece tan fácil. Estas lesiones dérmicas e hipodérmicas las pueden ocasionar tanto la tuberculosis como la sífilis y la lepra.

El cuadro histológico del tipo tuberculoide es característico pero únicamente en las formas definidas. Los tejidos demuestran arquitectura del tipo folicular; células gigantes tipo Langhans, células epitelioides y linfocitos, pero esta estructura también pueden presentarla otros elementos dermatológicos de etiología definida, tal como acontece en la sífilis, sarcoides de Boeck, etc. En ocasiones falta la célula gigante; en otras existen focos de infiltración y células epitelioides, pero los infiltrados son menos densos que los observados en la fase reaccional de la lepra tuberculoide. En este último caso también pueden encontrarse células de aspecto "vacuolizado" y ocasionadas por edema celular.

En la "Reacción Leprosa Tuberculoide" las alteraciones histológicas son las siguientes: focos de infiltración, células vacuolizadas, degeneración y necrosis del tejido conjuntivo.

En resumen: las características clínicas, histológicas, inmunobiológicas, ausencia del "Mycobacterium leprae" en las

lesiones, que como se ha dicho son signos diametralmente opuestos a los observados en la forma lepromatosa, permiten en la mayoría de los casos efectuar un diagnóstico etiológico de la naturaleza de las lesiones de aspecto tuberculoide. La dificultad radica en el diagnóstico precoz de este tipo de lepra, particularmente en aquéllos enfermos en los cuales los hallazgos

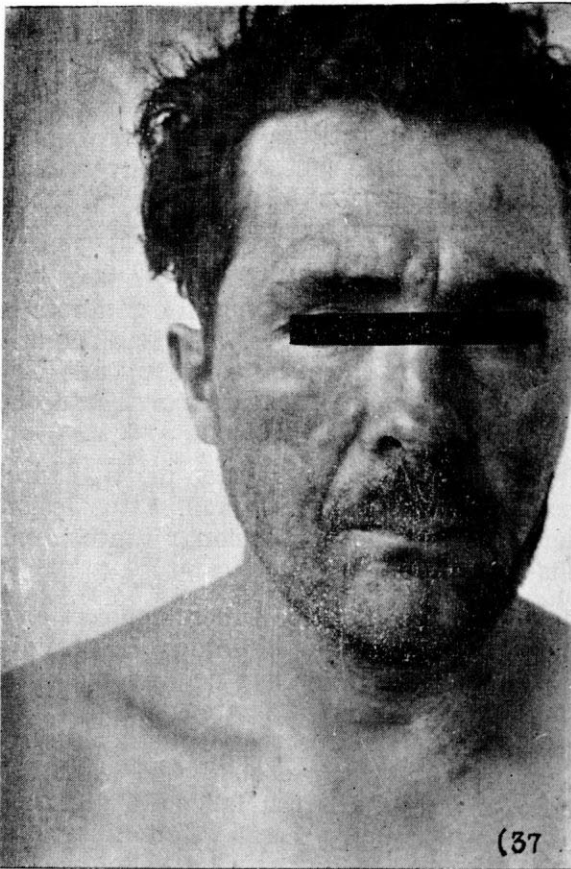


Figura 10

histopatológicos no tienen nada de característico, la investigación del "Mycobacterium leprae" resulta negativa y las reacciones cutáneas con lepromina son dudosas o variables. En tales circunstancias la clínica es soberana. Es la única que permite afirmar o infirmar el diagnóstico precoz de lepra tuberculoide.

VI

Observaciones clínicas.

Caso Nº 24. — L. C. P.

Datos generales: Edad: 34 años. Sexo: masculino. Casado. Natural de Guatavita (Cund.). Residencias: Guatavita, Tunja, Bogotá. Ocupación: jornalero. Sin contactos con casos de lepra.

Datos especiales: Síntoma inicial de la lepra: mancha infiltrada de color rosado en la ceja izquierda. *Edad del paciente al presentarse la lesión inicial:* 34 años. *Lesiones cutáneas:* Manchas infiltradas eritematosas circunscritas, situadas en la región supraciliar, frente, mejillas, cuello, región pectoral izquierda, espalda y piernas. Manchas grandes de color rosado ligeramente realzadas, localizadas en las regiones ciliar externa, temporal y malar derecha; pequeña mácula en la región superior del dorso; mancha ligeramente eritemato-escamosa, de bordes realzados, aspecto folicular, bien circunscrita de 5 cms. de ancho por 7 de largo, situada en la región posterior del cuello; manchas escamosas con pápulas liquenoides en la región dorso lumbar derecha y en la parte interna de muslos y piernas. Alteraciones de la sensibilidad térmica y dolorosa apreciables en las eflorescencias de los muslos, piernas y región de la nuca. *Perturbaciones vasomotoras:* cianosis de las extremidades. *Perturbaciones secretoras de la piel:* disminución de la secreción sudoral. *Perturbaciones tróficas:* Ligera alopecia del tercio externo de las cejas. *Sistema linfático:* ganglios inguinales infartados.

Enfermedades intercurrentes: viruela, sarampión.

Investigación del bacilo de Hansen: Linfa, moco nasal y jugo ganglionar: (—) negativos. Medula ósea: (+++) positivo.

Forma de lepra: Nt. Tuberculoide menor.

Caso Nº 42. — J. T. M.

Datos generales: Edad: 37 años. Sexo: masculino. Casado. Natural de Fontella (Pontevedra) España. Residencias: Cali, Honda, Villeta, Cúcuta y Siberia (La Calera). Ocupación: albañil. Sin contactos con casos de lepra.

Datos especiales: Síntoma inicial de la lepra: adormecimiento del dedo pequeño de la mano derecha. *Edad del enfer-*

mo al presentarse la lesión inicial: 36 años. *Lesiones cutáneas:* manchas eritematosas muy realzadas en la región malar izquierda, postero externa del antebrazo derecho, anterior y media del muslo izquierdo. *Alteraciones tróficas:* hipertrofia cubital derecho. Atrofias de los músculos de la mano, inervados por el cubital; región hipotenar, aductor del pulgar. Ligera retracción del dedo pequeño de la mano izquierda. *Alteraciones de la sensibilidad:* al dolor: abolida en las manchas y región cubital del antebrazo; térmica: abolida en las manchas. *Sensibilidad de los troncos nerviosos:* hipertrofia ligera del cubital derecho. *Sistema linfático:* hipertrofia de los ganglios inguinales.

Enfermedades intercurrentes: sarampión.

Investigación del bacilo de Hansen: Linfa, moco nasal y jugo ganglionar; (—) negativo.

Forma de lepra: Nt. (Tuberculoide menor).

Caso N° 59. — D. P. P.

Datos generales: Edad: 22 años. Sexo masculino. Casado. Natural de Honda (Tolima). Residencias: Honda y Bogotá. Ocupación: Sub-oficial del ejército. Sin contactos con casos de lepra.

Datos especiales: *Edad del enfermo al presentarse la lesión inicial:* 22 años. *Síntoma inicial de la lepra:* manchas rosadas en la cara, brazos, piernas y pies. *Lesiones cutáneas:* manchas realzadas de color rosado oscuro, localizadas en la cara, miembros superiores e inferiores. Eflorescencias nodulares en la cara y miembros. *Alteraciones de la sensibilidad:* al dolor: hipotalgesia en la parte inferior de las piernas y antebrazos. *Alteraciones tróficas:* ligera alopecia del tercio externo de las cejas. *Sistema linfático:* hipertrofia de los ganglios inguinales. *Investigación del bacilo de Hansen:* Linfa: positivo escaso. Moco nasal: (—) negativo. Jugo ganglionar: (++) positivo.

Forma de lepra: Nt.

Caso N° 69. — J. C.

Datos generales: Edad: 40 años. Sexo; masculino. Casado. Natural de El Peñón. Residencias: El Peñón. Ocupación: jornalero. Sin contactos con casos de lepra.

Datos especiales: *Síntoma inicial de la lepra:* manchas en el antebrazo derecho y tercio inferior de la pierna izquierda. *Edad del enfermo al presentarse la lesión inicial:* 39 y medio

años. *Lesiones cutáneas*: manchas eritemato-escamosas realzadas y bien circunscritas, localizadas en el antebrazo derecho, región supraciliar, rostro, cuello, región torácica y tercio inferior de las piernas. Eflorescencias papuloides y nodulares en la cara, brazos, región posterior del tórax, antebrazos, piernas y muslos. *Alteraciones de la sensibilidad: táctil*: ligeramente disminuída sobre las manchas; *al dolor*: analgesia e hipoestesia




Figura 11

en las manchas; *térmica*: alterada en las manchas. *Perturbaciones secretoras y vasomotoras*: Cianosis de las extremidades; sudores abundantes. *Alteraciones atróficas*: perturbaciones motoras de origen traumático en los dedos de la mano izquierda. *Sistema linfático*: hipertrofia ganglios inguinales.

Enfermedades intercurrentes: sarampión, catarros.

Investigación del bacilo de Hansen: Linfa y moco nasal:

(—) negativos. Jugo ganglionar: (+) positivo.
Forma de lepra: Nt. (Tuberculoide menor).

Caso N° 80. — A. S. S.

Datos generales: Edad: 35 años. Sexo: masculino. Casado. Natural de Socha (Boyacá). Residencias: Socha y Bogotá. Ocupación: sastre. Ha tenido contactos periódicos y muy pasajeros con enfermos de lepra.

Datos especiales: *Síntoma inicial de la lepra:* manchas acrómicas diseminadas en todo el cuerpo. *Edad del enfermo al presentarse la lesión inicial:* 34 años. *Lesiones cutáneas:* manchas acrómicas diseminadas en todo el cuerpo; eritematosas de bordes realzados y aspecto folicular sobre los miembros, tronco y parte lateral izquierda del cuello. *Alteraciones de la sensibilidad: táctil:* ligeramente disminuída en los elementos cutáneos; *al dolor:* sobre las manchas existen manifestaciones unas muy discretas y otras bien apreciables en cuanto a la disminución de la sensibilidad al dolor y a la temperatura. *Perturbaciones secretoras:* anhidrosis sobre las manchas acrómicas, eritematosas tuberculoides. *Alteraciones tróficas:* alopecia del cuero cabelludo. Discreta amiotrofia de los interóseos y de los flexores. Amiotrofias tenar e hipotenar. *Sistema linfático:* ligera adenopatía inguinal.

Enfermedades intercurrentes: tifoidea, gripas.

Investigación del bacilo de Hansen: Linfa, moco nasal y jugo ganglionar: (—) negativos.

Forma de lepra: Nt. (Tuberculoide menor).

Caso N° 90. — C. J. G.

Datos generales: Edad: 45 años. Sexo: masculino. Soltero. Natural de Bogotá. Residencias: Bogotá. Ocupación: ornamentador. Sin contactos con casos de lepra.

Datos especiales: *Síntoma inicial de la lepra:* "adormecimiento en las manchas". *Edad del enfermo al presentarse la lesión inicial:* 45 años. *Lesiones cutáneas:* mancha eritematosa de bordes realzados, ligeramente escamosa, situada en la región interescapular. Manchas hiperpigmentadas violáceas realzadas en la cara anterior y región supramaleolar pierna izquierda, cara posterior pierna derecha y anterior del muslo del mismo lado.

Alteraciones de la sensibilidad: táctil: abolida en la región de las manchas, excepto en las de la cara; *al dolor y térmica:*

abolida sobre las manchas. Sensibilidad de los troncos nerviosos disminuída en los cubitales.

Enfermedades intercurrentes: tifo, viruela.

Investigación del bacilo de Hansen: Linfa, moco nasal y jugo ganglionar: (—) negativos.

Forma de lepra: Nt. (Tuberculoide menor).

Caso N^o 95. — S. S.

Datos generales: Edad: 50 años. Sexo: masculino. Soltero. Natural de Fúquene (Cund.). Residencias: Fúquene, Chiquinquirá, Putumayo, Madrid (España) y Bogotá. Ocupación: empleado. Sin contactos con casos de lepra.

Datos especiales: *Síntoma inicial de la lepra:* mancha eritematosa numular en el tercio inferior de la cara posterior de la pierna izquierda. *Edad del enfermo al presentarse la lesión inicial:* 44 años. *Lesiones cutáneas:* manchas eritemato-esca-mosas, bordes infiltrados, realzados, grandes, extendidas en todo el cuerpo. *Alteraciones de la sensibilidad:* *táctil:* disminuída sobre las manchas; *al dolor:* ligera anestesia de las manchas; *térmica:* confusa sobre las manchas, disestesias. Disociaciones de la sensibilidad sobre algunas manchas. *Perturbaciones secretoras:* anhidrosis en la superficie de las manchas. *Sistema nervioso:* ligera hipertrofia de los filetes cutáneos del cuello. *Aparato urogenital:* padece periódicamente de una epididimitis hanseniana.

Enfermedades intercurrentes: disenteria bacilar.

Investigación del bacilo de Hansen: Linfa y moco nasal: (—) negativos.

Forma de lepra: Nt. (Tuberculoide menor).

Caso N^o 108. — E. G.

Datos generales: Edad: 23 años. Sexo: femenino. Soltera. Natural de Ramiriquí (Boyacá). Residencias; Ramiriquí. Ocupación: sirvienta. Sin contactos con casos de lepra.

Datos especiales: *Síntoma inicial de la lepra:* neuritis de los cubitales y mediano, lo mismo que en los tibiales, con edema, dolor y manchas eritematosas. *Edad de la enferma al presentarse la lesión inicial:* 23 años. *Lesiones cutáneas:* manchas eritemato-pigmentadas, realzadas, diseminadas por toda la superficie del cuerpo. *Alteraciones de la sensibilidad:* *táctil y al dolor:* apenas se nota disminuída sobre una de las manchas,

en las zonas glúteas, codos y rodillas. *Perturbaciones secretoras: anhidrosis en las manchas.* ,

Enfermedades intercurrentes: gripas, viruela, cefaleas.

Investigación del bacilo de Hansen: Linfa. moco nasal y jugo ganglionar: (—) negativos.

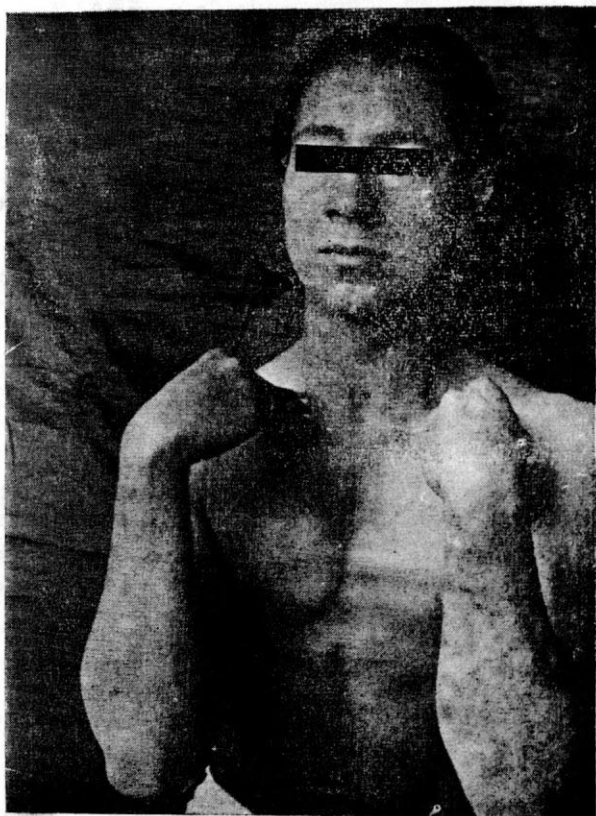

Figura 12

Forma de lepra: Nt. (Tuberculoide mayor).

Caso N° 153. — R. O.

Datos generales: Edad: 22 años. Sexo: masculino. Soltero. Natural de Caldas (Boyacá). Residencias: Caldas, Chiquinquirá. Ocupación: jornalero. Sin contactos con casos de lepra.

Datos especiales: *Síntoma inicial de la lepra:* anestias en los pies. *Edad del enfermo al presentarse la lesión inicial:* 22

años. *Lesiones cutáneas*: manchas rosadas, realzadas y escasas en brazos y piernas. Violáceas en la región glútea. Mancha rosada, bordes infiltrados en el pecho; difusas y poco aparentes en la cara. Úlcera en vía de cicatrización y producida por quemadura en el codo izquierdo. *Sistema nervioso*: reflejos rotulianos casi abolidos. Los otros reflejos tendinosos disminuidos. Reflejo plantar abolido. *Nervios periféricos*: cubital derecho engrosado. *Alteraciones de la sensibilidad: táctil, al dolor y térmica*: abolidas en manchas, antebrazos, piernas y pies. *Sensibilidad a la presión*: abolida en las manchas y disminuída en antebrazos, piernas, manos y pies. *Sensibilidad de los troncos nerviosos*: ciático poplíteo externo derecho hipersensible. *Disestesias*: pesantez y sensación de "punzadas" en manos y pies. *Neuralgias*: en miembros superiores e inferiores. *Perturbaciones secretoras y vasomotoras*: manos y pies fríos y cianosados. Hiperhidrosis. *Alteraciones tróficas*: caída del vello de brazos y piernas. Caída parcial del pelo del cuero cabelludo. Piel lustrosa de la cara anterior de las piernas. *Ojos*: últimamente la agudeza visual disminuída. *Nariz*: corizas frecuentes y epistaxis espontáneas frecuentes. *Sistema linfático*: hipertrofia ganglionar inguinal.

Enfermedades intercurrentes: pulmonía.

Investigación del bacilo de Hansen: Linfa, moco nasal y jugo ganglionar: (—) negativos.

Forma de lepra: Nt. (Tuberculoide menor).

Caso N° 214. — G. A

Datos generales: Edad: 21 años. Sexo: masculino. Soltero. Natural de Málaga (Santander del Sur). Residencias: Málaga, Pamplona, Bogotá. Ocupación: jornalero, soldado del ejército. Sin contactos con casos de lepra.

Datos especiales: *Síntoma inicial de la lepra*: mancha en el muslo derecho. *Edad del enfermo al presentarse la lesión inicial*: 21 años. *Lesiones cutáneas*: dos manchas eritemato-hipercrómicas, de bordes bastante infiltrados, situadas en la cara anterior, parte inferior del muslo derecho y en la ceja izquierda. Pequeña mancha debajo de la rodilla. Acromias en la cara y antebrazo izquierdo, residuos de elementos eritematosos. *Alteraciones de la sensibilidad: táctil, al dolor y térmica*: abolida sobre las manchas. *Disestesias*: calambres en las piernas. Hormigueo en antebrazos y piernas. *Alteraciones tróficas*: alopecia de la ceja izquierda, en el sitio de la mancha. *Nariz*: cori-

zas frecuentes. *Sistema linfático*: ligera hipertrofia ganglionar inguinal.

Investigación del bacilo de Hansen: Linfa, moco nasal y jugo ganglionar; (—) negativo.

Forma de lepra: Nt.

Caso N° 62. — J. M. R.

Datos generales: Edad: 41 años. Sexo: masculino. Casado. Natural de Nemocón. Residencias: Nemocón, Bogotá. Ocupación: albañil. Sin contactos con casos de lepra.

Datos especiales: *Síntoma inicial de la enfermedad*: máculas de bordes infiltrados en la cara. *Edad del paciente cuando se presentó la primera manifestación de lepra*: 41 años. *Lesiones cutáneas*: Manchas eritematosas, realzadas, bordes ligeramente infiltrados, en la cara, frente, nuca, dorso; hemitorax derecho, hipogastrio, parte inferior de los muslos, cara anterior de las piernas y posterior de la derecha. *Alteraciones tróficas*: Ligeramente enrarecimiento de la ceja izquierda. Piel de piernas y pies seca y escamosa. *Alteraciones de la sensibilidad*: al dolor: abolida en las manchas eritematosas y en la piel de la región inervada por el cubital en la mano izquierda y superficie cutánea tenar. *Nariz*: Rinitis. *Sistema linfático*: Hipertrofia de los ganglios inguinales.

Enfermedades intercurrentes: Sarampión, tos ferina, varicela, tifoidea.

Investigación del bacilo de Hansen: Linfa: (—) negativo. Moco nasal y ganglio: (+) positivo.

Forma de lepra: Nl. (Variedad tuberculoide) R. Tuberculoide.

Caso N° 127. — R. V. L.

Datos generales: Edad: 39 años. Sexo: masculino. Casado. Natural de Beteitiva (Boyacá). Residencias: siempre ha vivido en Gámeza. Ocupación: jornalero. Sin antecedentes leproso familiares.

Datos especiales: *Síntoma inicial de la enfermedad*: Pequeña mancha rojiza en la nuca. *Edad del paciente cuando se presentó la primera manifestación de lepra*: 39 y medio años. *Lesiones cutáneas*: Manchas violáceas, bastante infiltradas, bordes realzados y bien limitados en toda la superficie de la cara, nuca, hipocondrio derecho, región hipogástrica, cara antero y posterior y externa muslo y pierna derechos, cara antero y pos-

terior y externa pierna izquierda; algunas en la espalda y cara posterior del antebrazo derecho. Hiperpigmentaciones en el dorso de la nariz. *Alteraciones tróficas*: Alopecia sobre las dos manchas infiltradas de las cejas. *Sistema linfático*: Ligera infartación ganglionar inguinal bilateral.

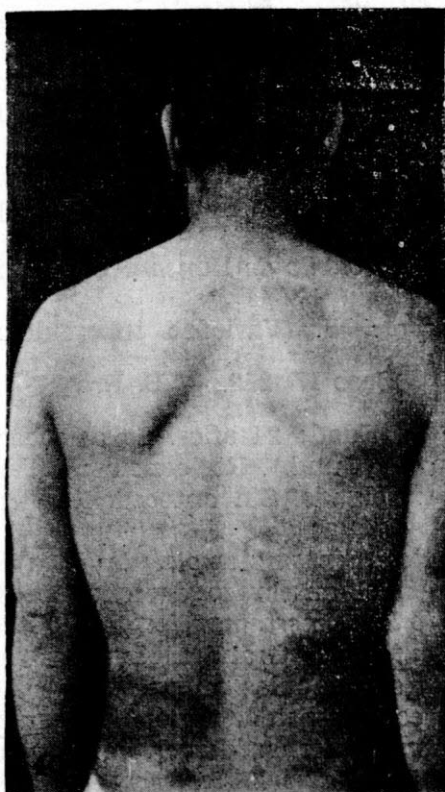


Figura 13

Antecedentes patológicos: viruela, tifo, sarampión, disentería. *Investigación del bacilo de Hansen*: Linfa, moco y ganglio: (—) negativos.

Forma de lepra: Nl. (Variedad tuberculoide).

Caso Nº 227. — R. A. N.

Datos generales: Edad: 21 años. Sexo: masculino. Soltero. Natural de Güicán (Boyacá). Residencias: Güicán, Bogotá. Ocupación: soldado del ejército. Sin antecedentes leproso familiares.

Datos especiales: Síntoma inicial de la enfermedad: manchas rosadas, haloacrómico en la periferia y bordes ligeramente realzados en el hombro y brazo derechos y rodilla izquierda. *Edad del paciente cuando se presentó la primera manifestación de lepra:* 20 años. *Lesiones cutáneas:* Manchas rosadas, haloacrómico en la periferia y bordes ligeramente realzados en el hombro y brazo derechos y rodilla izquierda. *Alteraciones de la sensibilidad: táctil, térmica y al dolor:* abolida sobre las manchas. *Neuralgias:* ligeros dolores en los codos, rodillas y hombros. *Alteraciones tróficas:* Ligera alopecia del tercio externo de las cejas. *Nariz:* Hace algunos meses epistaxis frecuentes. *Sistema linfático:* hipertrofia ganglionar inguinal.

Antecedentes patológicos: viruela, sarampión, tifoidea, gripas, chancros.

Investigación del bacilo de Hansen: Linfa, moco y ganglio; (—) negativos.

Forma de lepra: NI. (Variedad tuberculoide).

Caso N° 252. — B. R.

Datos generales: Edad: 24 años. Sexo: masculino. Soltero. Natural de Gachetá (Cund.). Residencias: Líbano, Falan, Gachetá. Ocupación: soldado. Sin antecedentes leproso familiares.

Datos especiales: Síntoma inicial de la enfermedad: Mancha eritematosa en el antebrazo derecho. *Edad del paciente cuando se presentó la primera manifestación de lepra:* hace dos meses. *Lesiones cutáneas:* Grandes manchas eritematosas de bordes realzados y con pápulas miliares sobre el brazo izquierdo, antebrazo derecho, espalda, región lumbar, muslo izquierdo, región abdominal, piernas derecha e izquierda y sobre el dorso de los pies. *Nervios periféricos:* hipertrofia ligera del ciático poplíteo externo derecho. *Sensibilidad táctil y dolorosa:* abolidas sobre casi todas las manchas y disminuidas sobre el resto. *Disestesias:* Sensación de ardor y hormigueo sobre las manchas. *Alteraciones tróficas:* alopecia parcial del tercio externo de las cejas. *Nariz:* catarros frecuentes. *Sistema linfático:* ligera hipertrofia inguinal.

Investigación del bacilo de Hansen: Linfa, moco y ganglio; (—) negativos.

Forma de lepra: NI. (Variedad tuberculoide).

Caso N° 292. — R. R. de C.

Datos generales: Edad: 25 años. Sexo: femenino. Casada. Natural de Fômeque (Cun.) Residencias: Fômeque, Barbosa,

Anolaima, Cachipay y Soacha. Ocupación; oficios domésticos. Sin antecedentes leprosos familiares.

Datos especiales: Síntoma inicial de la enfermedad: mancha hipercrómica en el codo izquierdo. *Edad del paciente cuando se presentó la primera manifestación de lepra:* 24 y medio años. *Lesiones cutáneas:* Manchas infiltradas, eritematosas, circunscritas, bordes realzados, escamosas, en las regiones frontal, mentoniana, malar. Manchas grandes circunscritas, escamosas, algunas infiltradas, en los brazos, antebrazos, región glútea derecha, flanco del mismo lado, muslo izquierdo y cara anterior de las piernas. *Sensibilidad táctil y dolorosa:* Hipoestesis en algunas manchas y anestias en otras. *Disestesias:* ardor y prurito sobre las manchas.

Investigación del bacilo de Hansen: Linfa y moco nasal: (—) negativos.

Forma de lepra: (Variedad tuberculoide).

Caso N^o 302. — C. V.

Datos generales: Edad: 8 años Sexo: femenino. Natural de Agua de Dios. Residencias: Agua de Dios, Bogotá. El padre es enfermo de lepra y reside actualmente en Contratación.

Datos especiales: Síntoma inicial de la lepra: mancha eritematosa, circunscrita, bordes realzados, en el muslo derecho. *Edad de la paciente al presentarle la lesión inicial:* 7 años. *Lesiones cutáneas:* manchas grandes, circunscritas, de bordes infiltrados y violáceos, eritemato-escamosas, en el muslo derecho, región glútea y flanco izquierdos, cara posterior del brazo izquierdo. Elementos papulo-escamosos en el lado derecho de la cara. *Alteraciones de la sensibilidad: táctil:* hipoestesis y anestias sobre las manchas; *al dolor:* analgesias sobre las manchas; hipoalgesias sobre sus bordes. *Sistema linfático:* Ligera hipertrofia ganglionar inguinal.

Investigación del bacilo de Hansen: Linfa, moco nasal y jugo ganglionar: (—) negativos.

Forma de lepra: Nt.

Caso N^o 39. — E. D.

Datos generales: Edad: 32 años. Sexo: masculino. Casado. Natural de Ventaquemada (Boyacá). Residencias: Ventaquemada, Anolaima, El Colegio, Bogotá. Ocupación: jornalero. Sin contactos con casos de lepra.

Datos especiales: Síntoma inicial de la lepra: Fiebre de 40° manchas rosadas, brillantes. Edad del paciente al presentarse la lesión inicial: 32 años. Lesiones cutáneas: Manchas eritemato-escamosas localizadas en los codos, región glútea, muslo, pierna y rodilla derechas. Color rosado oscuro; aspecto eritemato-escamoso; forma variable; tamaño desde el de una moneda de cinco centavos hasta el de la palma de la mano. Presen-

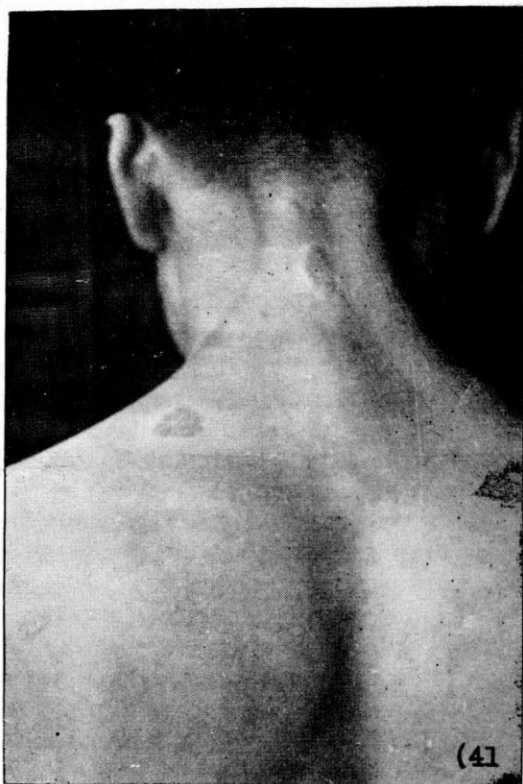


Figura 14

ta úlceras en la región glútea derecha, codo izquierdo y parte inferior de la pierna del mismo lado. *Alteraciones de la sensibilidad:* Hipoestesia, anestesia, termoanestesia en todas las manchas, especialmente en las de la región inferior de las piernas y codo derecho. La sensibilidad táctil es normal. *Perturbaciones motoras:* Ligera retracción del dedo pequeño de la mano derecha y debilidad en los músculos de la región hipotenar. *Perturbaciones tróficas:* enrarecimiento de las cejas y pesta-

ñas. *Sistema linfático*: Ligera hipertrofia ganglionar inguinal.

Enfermedades intercurrentes: Paludismo, viruela amibiasis crónica.

Investigación del bacilo de Hansen: Linfa y moco: (—) negativos. Jugo ganglionar: (++) positivo.

Forma de lepra: Nt. (Tuberculoide menor).

Caso N^o 125. — R. A. N.

Datos generales: Edad: 39 años. Sexo: masculino. Natural de Simijaca (Cund.). Residencias: Simijaca, San Antonio de Tena, Bucaramanga, Cúcuta, Pamplona. Ocupación: Cadenero. Sin contactos con casos de lepra.

Datos especiales: *Síntoma inicial de la lepra*: Sensación pruriginosa en la región supraciliar izquierda, seguida de manchas eritemato-urticadas, infiltradas en la región frontal. *Edad del paciente al presentarse la lesión inicial*: 37 años. *Lesiones cutáneas*: léprides en toda la superficie del tegumento. *Alteraciones tróficas*: Piel seca y atrofiada en las piernas y pies. *Nervios periféricos*: troncos de los cubitales fácilmente palpables. *Perturbaciones secretoras*: anhidrosis en piernas y pies. *Lesiones mucosas*: rinitis. *Ojos*: conjuntivitis y obstrucción parcial del canal lacrimal izquierdo. *Sistema linfático*: adenopatía inguinal.

Enfermedades intercurrentes: viruela, sarampión, disentería. *Investigación del bacilo de Hansen*: Linfa y moco nasal: (—) negativos.

Forma de lepra: Nt. (Tuberculoide menor).

Caso N^o 217. — P. A.

Datos generales: Edad: 50 años. Sexo: masculino. Casado. Natural de Chiquinquirá (Boyacá). Residencias: Chiquinquirá, Bogotá, La Dorada. Ocupación: comerciante. No conviviente con leprosos.

Datos especiales: Hipertrofia de la rama auricular del plejo cervical superficial izquierdo. *Edad del paciente al presentarse la lesión inicial*: 48 y medio años. *Lesiones cutáneas*: Mancha grande hipercrómica violácea en la región lateral izquierda de la cara, región suprahioidea izquierda y oreja del mismo lado. Mancha rosada, pequeña, en la región interna del pie izquierdo. *Nervios periféricos*: Hipertrofia visible del ramal auricular del plejo cervical superficial izquierdo. Alteraciones de la sensibilidad táctil, dolorosa y térmica en la mancha de la cara. *Troncos nerviosos*: Hipersensible el tronco hipertrofiado.

Disestesias: Hormigueo sobre la mancha. *Alteraciones tróficas:* Alopecia ligera del cuarto externo de la ceja izquierda. *Sistema linfático:* Hipertrofia moderada de los ganglios inguinales.

Enfermedades intercurrentes: disentería, blenorragia.

Investigación del bacilo de Hansen: Linfa, moco nasal y jugo ganglionar: (—) negativos.

Forma de lepra: Nt. (Tuberculoide menor).

Caso N° 309. — V. O.

Datos generales: Edad: 35 años. Sexo: femenino. Natural de Zipaquirá. Residencias: Zipaquirá, Bogotá. Casada. Ocupación: oficios domésticos. Sin contactos con casos de lepra.

Datos especiales: *Síntoma inicial de la lepra:* nódulos con piel eritematosa, en la cabeza y pabellón de las orejas. *Edad del paciente al presentarse la lesión inicial:* 35 años. *Lesiones cutáneas:* Nódulos eritematosos, en la cabeza, orejas, región malar izquierda. Mancha eritematosa infiltrada en la región derecha del maxilar inferior. Mancha eritemato-escamosa, de bordes circinados, extendida sobre el antebrazo izquierdo. Dos manchas de igual morfología en las regiones glútea izquierda, poplítea y en las rodillas. Sobre la región inguinal derecha presenta una cicatriz queloidiana, secuela de quemadura. Hernia umbilical. Sensibilidad al calor y al dolor disminuídas notoriamente en las lesiones.

Enfermedades intercurrentes: sarampión, viruela, tifoidea.

Investigación del bacilo de Hansen: Linfa, moco nasal y jugo ganglionar; (—) negativos.

Forma de lepra: Nt. (Tuberculoide menor).

Caso N° 310. — M. A. M.

Datos generales: Edad: 35 años. Sexo: masculino. Soltero. Natural de Gámbita. Ocupación: jornalero.

Datos especiales: *Síntoma inicial de la lepra:* manchas eritemato-escamosas infiltradas en la cara. *Edad del paciente al presentarse la lesión inicial:* 34 y medio años. *Lesiones cutáneas:* máculas eritemato-escamosas infiltradas, de diferentes tamaños, localizadas en el hombro derecho, regiones lumbares, muslos, piernas, brazos y antebrazos. Sobre todas estas regiones hay hipoalgesia y termoanestesia. *Troncos nerviosos:* cubitales hipertrofiados. *Sistema linfático:* adenopatía inguinal poco notoria.

Investigación del bacilo de Hansen: Linfa, moco nasal y jugo ganglionar: (—) negativos.

Forma de lepra: N2. (Tuberculoide).

Caso Nº 111. — R. R.

Datos generales: Edad: 56 años. Sexo: masculino. Casado. Natural de Fosca (Cund.). Ocupación: jornalero. Sin antecedentes leprosos familiares.

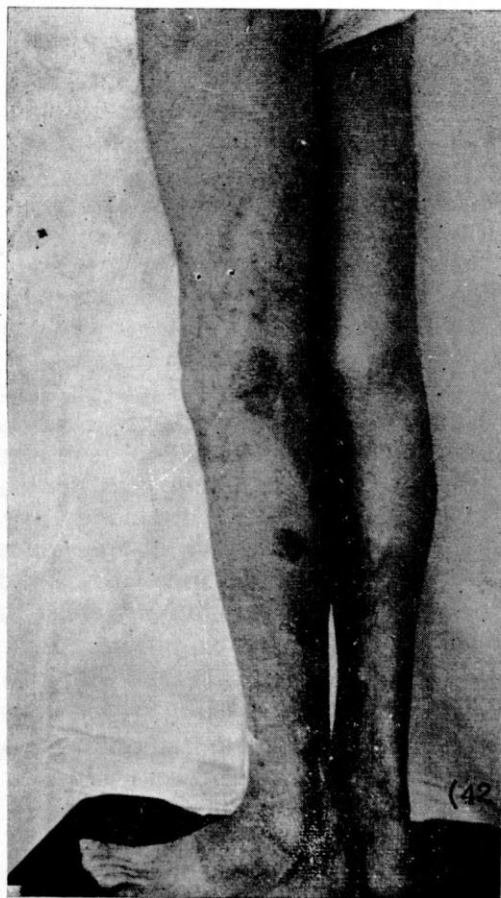


Figura 15

Datos especiales: Síntoma inicial de la lepra: mancha eritematosa en el dorso del pie izquierdo. Edad del paciente al presentarse la lesión inicial: 55 años. Lesiones cutáneas: manchas

eritemato-pigmentadas, distribuidas en toda la superficie de los tegumentos, desde el tamaño numular hasta superficies de 10 a 20 centímetros cuadrados: *Sensibilidad táctil*: disminuida en las zonas cubitales, rodillas y cara posterior de las piernas. *Sensibilidad térmica*: disminuida en las zonas cubitales, codos y rodillas.

Enfermedades intercurrentes: paludismo, hace 6 años.

Investigación del bacilo de Hansen: Linfa moco nasal:

(—) negativos.

Forma de lepra: N2. (Tuberculoide).

Caso N^o 106. — J. B. de U.

Datos generales: Edad: 19 años. Sexo: femenino. Casada. Natural de Ubalá. Ocupación: oficios domésticos. Sin antecedentes leprosos familiares.

Datos especiales: *Síntoma inicial de la lepra*: manchas eritemato-pruriginosas, localizadas en los pómulos y región frontal. *Edad del paciente al presentarse la lesión inicial*: 17 años. *Lesiones cutáneas*: manchas hipercrómicas extensas, no pruriginosas ni anestésicas, en la cara, tórax, regiones glúteas y miembros. Estas manchas están poco infiltradas y aparecen cubiertas, las más recientes, de costras purpúreas descamativas de la epidermis. *Alteraciones tróficas*: alopecia ciliar. Ulceras en la rodilla derecha, en la izquierda, sobre maleolo externo izquierdo. Escaras en la región glútea derecha y sobre el trocanter del mismo lado. Costras mezcladas con escamas sobre las manchas y regiones hipercrómicas de los muslos y piernas lo mismo que de los pies. Piel seca. Atrofias de los músculos de las eminencias tenar e hipotenar de las manos. *Alteraciones de la sensibilidad*: *táctil*: disminuida en los pies, rodillas y codos; *al dolor*: hipotalgesia en los mismos sitios que la anterior. *Perturbaciones secretoras*: anhidrosis.

Enfermedades intercurrentes: sarampión, viruela.

Investigación del bacilo de Hansen: Linfa y moco nasal:

(—) negativos.

Forma de lepra: Tuberculoide menor.

Caso N^o 317. — M. S.

Datos generales: Edad: 50 años. Sexo: masculino. Soltero. Natural de Suaita (Santander). Residencias: Cúcuta, Bucaramanga (3 años). Ocupación: jornalero. Sin antecedentes leprosos familiares.

Datos especiales: Síntoma inicial de la lepra: mancha eritematosa, infiltrada y pruriginosa en la región glútea derecha. *Edad del paciente al presentarse la lesión inicial:* 45 años. *Lesiones cutáneas:* mancha grande localizada en la región glútea derecha, forma circinada, infiltrada, en la periferia; en el centro la piel es casi normal. Pabellón de la oreja derecha edematoso, infiltrado y cubierto de escamas, principalmente en su parte posterior. No hay alteraciones de la sensibilidad objetiva ni subjetiva. *Sistema linfático:* hipertrofia ganglionar inguinal.

Investigación del bacilo de Hansen: Linfa, moco nasal y jugo ganglionar: (—) negativos.

Forma de lepra: Tuberculoide menor.

Caso Nº 322. — J. O.

Datos generales: Edad: 65 años. Sexo: masculino. Soltero. Natural de Toca (Boyacá). Residencias: Toca, Bogotá, Cartagena, Barranquilla. Ocupación: jornalero.

Datos especiales: Síntoma inicial de la lepra: mancha eritematosa en el codo izquierdo. *Edad del paciente al presentarse la lesión inicial:* 63 años. *Lesiones cutáneas:* mancha grande, de bordes infiltrados, acrómica en el centro, de una evolución de dos años, situada en el costado izquierdo. La sensibilidad objetiva es normal. La respuesta a la histamina está retardada en este sitio. *Nervios periféricos:* cubital izquierdo hipertrofiado y doloroso. *Alteraciones de la sensibilidad: al dolor:* hipoalgesia sobre el dorso de la mano izquierda; *térmica:* anestias sobre el dorso de la mano izquierda. *Neuralgias:* aguda en la región interna del muslo izquierdo. *Alteraciones tróficas:* alopecia parcial de los dos tercios externos de la ceja izquierda. *Sistema linfático:* hipertrofia ganglionar inguinal.

Investigación del bacilo de Hansen: Linfa, moco nasal y jugo ganglionar: (—) negativos.

Forma de lepra: Tuberculoide menor.

Caso Nº 323. — J. E. G.

Datos generales: Edad: 36 años. Sexo: masculino. Casado. Natural de Chiquinquirá. Residencia: Chiquinquirá. Ocupación: comerciante. Sin contactos con casos de lepra.

Datos especiales: Síntoma especial de la lepra: alteración de la sensibilidad en la región supero-externa de la rodilla izquierda. *Edad del paciente al presentarse la lesión inicial:* 33

años. *Lesiones cutáneas*: mancha plana, circunscrita, eritematosa, de aspecto de papel de seda arrugado, sobre el costado izquierdo. *Alteraciones de la sensibilidad: al dolor*: zonas de hipalgesia en el costado izquierdo, región supero-externa de la rodilla izquierda y dorso del pie derecho; *térmica*: anestesia en los mismos sitios en que se encuentra alterada la anterior. *Sistema linfático*: mediana hipertrofia ganglionar inguinal.

Investigación del bacilo de Hansen: Linfa y jugo ganglionar: (—) negativos.

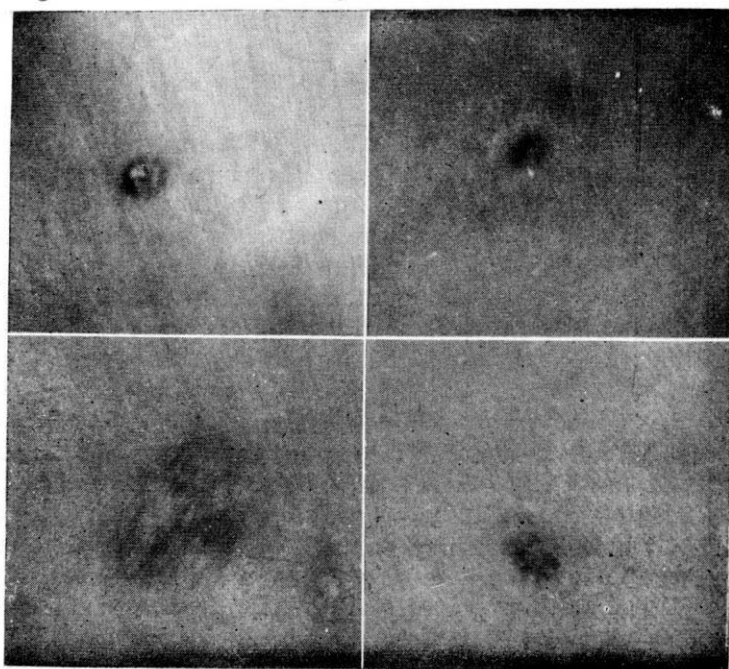


Figura 16

Forma de lepra: Tuberculoide menor.

Caso N° 85. — H. A.

Datos generales: Edad: 58 años. Sexo: masculino. Casado. Natural de Cáqueza (Cund.). Residencias: Cáqueza, Villavicencio. Ocupación: jornalero. Sin contactos con casos de lepra.

Datos especiales: *Síntoma inicial de la lepra*: anestesia en el borde externo del pie derecho. *Edad del paciente al presentarse la lesión inicial*: 58 años. *Lesiones cutáneas*: manchas eri-

temato-pruriginosas muy infiltradas, en la cara, cuello, nuca miembros superiores, en los inferiores en el tercio inferior y en las superficiales dorsales de ambos pies. *Alteraciones de la sensibilidad: táctil*: disminuída al nivel del borde externo del pie derecho; *al dolor*: en general disminuída sobre el tercio inferior de las piernas y superficie de los pies; *térmica*: disminuída sobre las manchas, pies en general y tercio inferior de las piernas. *Neuralgias*: neuritis de las ramas terminales del nervio facial. *Perturbaciones secretoras*: hiperhidrosis. *Alteraciones tróficas*: alopecia progresiva del cuero cabelludo; retracción tendinosa flexora del meñique de la mano izquierda, por cicatriz.

Antecedentes patológicos: paludismo hace 40 años.

Investigación del bacilo de Hansen: Linfa y moco nasal: (—) negativos.

Forma de lepra: Tuberculoide menor.

Caso N° 328. — D. D.

Datos generales: Edad: 30 años. Sexo: femenino. Soltera. Natural de Tuta (Boyacá). Residencias: Tuta, Tunja (10 años); Bogotá (8 años). Ocupación: oficios domésticos. Sin contactos con casos de lepra.

Datos especiales: *Edad del paciente cuando se presentó la primera manifestación de lepra*: 28 años. *Lesión inicial*: mancha eritematosa en la región interna del brazo derecho. *Lesiones cutáneas*: mancha grande, de evolución centrífuga, bordes infiltrados, circunscritos, de aspecto típicamente folicular, localizada en la región interna del brazo derecho. Por encima y hacia afuera, se encuentra otra mancha más pequeña y de igual morfología. En la cara anterior del antebrazo izquierdo presenta pequeños elementos tuberculoideos, lo mismo que en la parte externa de la rodilla izquierda. *Alteraciones de la sensibilidad: táctil, térmica y dolorosa*: abolida sobre las manchas. *Perturbaciones secretoras*: hiperhidrosis moderada en las manos. *Lesiones mucosas*: rinitis crónica.

Investigación del bacilo de Hansen: Linfa y jugo ganglionar: (—) negativos.

Forma de lepra: N1. (Variedad tuberculoide).

Caso N° 335. — A. D.

Datos generales: Edad: 30 años. Sexo: masculino. Casado. Natural del Valle de San José (S. S.). Residencia: San Gil. Ocupación: agricultor. Sin antecedentes leprosos familiares.

Datos especiales: lesión inicial: mancha eritematosa en el brazo izquierdo. *Lesiones cutáneas:* manchas grandes, eritematosas, infiltradas, rojas, circunscritas, de aspecto tuberculoide. sobre la cara, región abdominal, brazo izquierdo, región glútea derecha y pierna izquierda. *Alteraciones de la sensibilidad: al dolor:* analgesias sobre algunas manchas, hipoalgesias sobre las otras; *térmica:* hipoestésias en algunas manchas, hiperestésias en las de la cara. Ligeró prurito en la mancha del brazo izquierdo. Sensación de calor en las lesiones. *Perturbaciones secretoras:* hiperhidrosis en los pies.

Investigación del bacilo de Hansen: Linfa, moco nasal y jugo ganglionar: (—) negativos.

Forma de lepra: Nl. (Variedad tuberculoide).

Caso N^o 343. — R. R.

Datos generales: Edad: 23 años. Sexo: femenino. Soltera. Natural de Girón (S. S.). Residencias: Girón (19 años); Bogotá (4 años). Ocupación: empleada de almacén. Sin antecedentes leproso familiares.

Datos especiales: Edad de la paciente cuando se presentó la primera manifestación de lepra: 22 años. *Lesión inicial:* mancha en la parte postero-externa de la pierna izquierda. *Lesiones cutáneas:* elementos psoriasiformes sobre la cara anterior de la pierna izquierda y rodilla del mismo lado. *Nervios periféricos:* ligera hipertrofia del cubital izquierdo. *Alteraciones de la sensibilidad:* analgesias y termoanestésias sobre las lesiones cutáneas. *Alteraciones tróficas:* ligera amiotrofia hipotenar, especialmente en el lado izquierdo.

Investigación del bacilo de Hansen: Linfa, moco nasal y jugo ganglionar: (—) negativos.

Forma de lepra: Nl. (Variedad tuberculoide).

, Caso N^o 346. — L. A. D. P.

Datos generales: Edad: 22 años. Sexo masculino. Soltero. Natural de Pacho (Cund.). Residencias: Pacho (10 años); La Vega (2 años). Ocupación: jornalero. Sin antecedentes leproso familiares.

Datos especiales: Edad del paciente cuando se presentó la primera manifestación de lepra: 22 años. *Lesión inicial:* mancha eritematosa en la cara. *Lesiones cutáneas:* manchas de diferentes tamaños, eritematosas, infiltradas, sobre la cara, espalda, brazos, antebrazos, manos, muslos, piernas y pies. Ner-

vios periféricos: ciático poplíteo externo izquierdo hipertrofiado y doloroso; rama auricular del plejo cervical superficial izquierdo notablemente hipertrofiada. *Alteraciones de la sensibilidad:* al dolor: analgesias sobre las lesiones cutáneas; *térmica:* anestesia sobre las lesiones cutáneas. *Disestesias:* sensaciones de hormigueo y pesantez sobre las manos y los pies. *Neuralgias:* en los miembros superiores e inferiores. *Lesiones mucosas:* rinitis crónica y hemorragias nasales espontáneas.

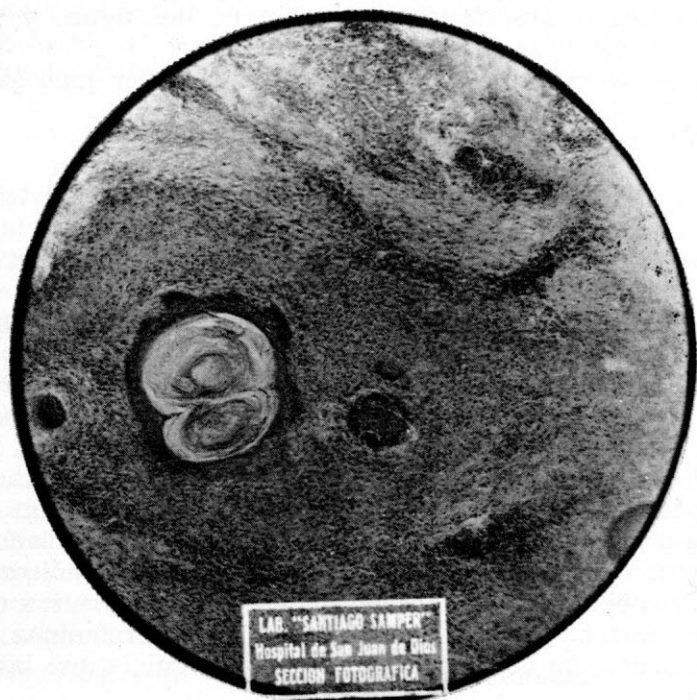


Figura 17

Investigación del bacilo de Hansen: Linfa, moco nasal y jugo ganglionar: (—) negativos.

Forma de lepra: NI. (Variedad tuberculoide).

Caso N^o 252. — A. C.

Datos generales: Edad: 20 años. Sexo: femenino. Soltera. Natural de Ramiriquí (Boyacá). Residencias: Ramiriquí (17 años); Bogotá (3 años). Ocupación: oficios domésticos. Sin an-

Datos especiales: Edad de la paciente cuando se presentó la primera manifestación de lepra: 20 años. Lesión inicial: mancha eritematosa en el muslo izquierdo. Lesiones cutáneas: manchas grandes, rojas, eritematosas, la mayoría muy infiltradas, algunas de evolución centrífuga, otras de aspecto psoriasiforme, sobre toda la superficie del cuerpo, excepto sobre las manos y el pecho. Nervios periféricos: cubital izquierdo hipertrofiado e hipersensible. Alteraciones de la sensibilidad: al dolor: hipoalgesias, analgesias y termoanestesia sobre las lesiones cutáneas; hipoestésias en las regiones cubitales de la mano derecha. Disestesias: sensación de hormigueo y pesantez en los pies y la mano derecha.

Investigación del bacilo de Hansen: Linfa y jugo ganglionar: (—) negativos.

Forma de lepra: Nt. (Variedad tuberculoide).

Caso Nº 377. — A. de G.

Datos generales: Edad: 29 años. Sexo: femenino. Casada. Natural de Garagoa (Boyacá). Residencias: Garagoa (25 años); Bogotá (4 años). Ocupación: oficios domésticos. Sin contactos con casos de lepra.

Datos especiales: Edad de la paciente cuando se presentó la primera manifestación de lepra: 29 años. Lesión inicial: Alteraciones de la sensibilidad en la cara anterior de la pierna derecha. Lesiones cutáneas: manchas circulares infiltradas, eritematosas, algunas de color rojo, evolución centrífuga, sobre la piel del antebrazo derecho y la pierna del mismo lado. Nervios periféricos: hiperestesia del cubital derecho. Alteraciones de la sensibilidad táctil: anestésias sobre la cara externa del antebrazo derecho y sobre la mancha de la pierna derecha. Disestesias: sensación de ardor, prurito y hormigueo sobre las manchas.

Investigación del bacilo de Hansen: Linfa, moco nasal y jugo ganglionar: (—) negativos.

Forma de lepra: Nt. (Variedad tuberculoide).

Caso Nº 378. — A. R. F.

Datos generales: Edad: 32 años. Sexo: femenino. Casada. Natural de Anolaima (Cund.). Residencias; Anolaima (20 años); Tenza (12 años). Ocupación: oficios domésticos. Sin contactos con casos de lepra.

Datos especiales: Síntoma inicial de la lepra: mancha eritematosa en el antebrazo izquierdo. Lesiones cutáneas: man-

chas infiltradas, aspecto tuberculoide, circunscritas, sobre la región nasogeniana izquierda. Máculas eritematosas difusas sobre la parte interna del antebrazo izquierdo. En las regiones dorsal del puño izquierdo y glútea izquierda, se encuentran infiltraciones circunscritas, tuberculoides. *Nervios periféricos*: cubital izquierdo ligeramente hipertrofiado e hiperestésico. *Alteraciones de la sensibilidad*: hipoalgesias, analgesias y anestias térmicas sobre las lesiones cutáneas. *Disestesias*: sensaciones de hormigueo y ardor sobre las lesiones cutáneas del antebrazo y mano del lado izquierdo. *Lesiones mucosas*: rinitis.

Investigación del bacilo de Hansen: Linfa, moco nasal y jugo ganglionar: (—) negativos.

Forma de lepra: Nt. (Variedad tuberculoide).

Caso N° 382. — F. N.

Datos generales: Edad: 32 años. Sexo: masculino. Casado. Natural de Ventaquemada (Boyacá). Residencia: Ventaquemada. Ocupación: jornalero. Sin contactos con casos de lepra.

Datos especiales: *Síntoma inicial de la lepra*: mancha eritematosa sobre la cara anterior de la pierna derecha. *Lesiones cutáneas*: manchas eritemato-escamosas, circunscritas, rojas, algunas de ellas infiltradas y de evolución centrifuga, sobre el brazo y antebrazo izquierdos, cara anterior de la pierna derecha y posterior de la izquierda. *Nervios periféricos*: hipertrofia de la rama auricular del plejo cervical superficial. *Alteraciones de la sensibilidad*: táctil, dolorosa y térmica: en las lesiones cutáneas. *Sistema linfático*: ligera hipertrofia ganglionar inguinal.

Investigación del bacilo de Hansen: Linfa, moco nasal y jugo ganglionar: (—) negativos.

Forma de lepra: Nt. (Variedad tuberculoide).

Caso N° 383. — P. A. Q.

Datos generales: Edad: 35 años. Sexo: masculino. Casado. Natural de Colombia (Huila). Residencias: Purificación (15 años); Bogotá (1 año); Mariquita (24 años). Ocupación: telefonista. Sin contactos con casos de lepra.

Datos especiales: *Edad del paciente cuando se presentó la primera manifestación de lepra*: 35 años. *Lesión inicial*: mancha eritematosa sobre el muslo izquierdo. *Lesiones cutáneas*: manchas circunscritas, eritemato-escamosas, de diferentes tamaños, redondeadas o de contornos geográficos, ligeramente

infiltradas, la mayor parte de ellas de evolución centrífuga y de aspecto tuberculoide, sobre la cara, hombro izquierdo, regiones glúteas, abdominal y escapular izquierda, cara anterior de los muslos y de la pierna derecha, codos, antebrazo izquierdo y dorso de la mano derecha. *Nervios periféricos*: ciático poplíteo externo derecho hipertrofiado. *Alteraciones de la sensibilidad: táctil*: hipoestésias sobre la mayor parte de las

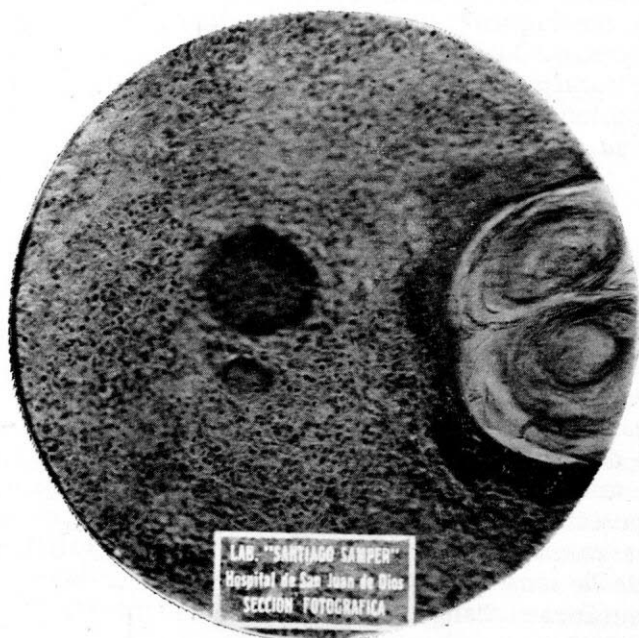


Figura 18

manchas, anestésias en otras; *al dolor*: analgesias en la mayoría de las lesiones cutáneas. En algunas hay hipcalgesias. Hiperestésias provocadas a la presión fuerte. *Perturbaciones secretoras*: anhidrosis sobre las manchas. *Sistema linfático*: moderada hipertrofia ganglionar inguinal derecha.

Investigación del bacilo de Hansen: Linfa, moco nasal y jugo ganglionar: (—) negativos.

Forma de lepra: Nt. (Variedad tuberculoide).

RESUMEN

El conocimiento de las lesiones tuberculoideas de la lepra, es importante para los dermatólogos, médicos en general y para la Salubridad Pública.

Este tipo de lepra se presenta en organismos dotados de resistencia específica al bacilo de Hansen. La antigüedad de un foco leprógeno y su actividad, puede calcularse por el mayor o menor número de casos de forma tuberculoidea. La predominancia del tipo lepromatoso indica actividad de la endemia. En Colombia la mayoría de los enfermos presenta el tipo lepromatoso de la Clasificación de El Cairo.

En la literatura médica colombiana consultada, solamente figura el trabajo titulado "Sobre un caso de lepra tuberculoidea" que el autor de estas observaciones efectuó y publicó en el año de 1940, en la Revista de la Facultad de Medicina de Bogotá (Vol. IX. N° 3). Este trabajo puede considerarse como la iniciación de estudios dermatológicos y leprológicos sobre este tema de palpitante actualidad científica y de excepcional importancia para la terapéutica y profilaxis de la enfermedad.

Por las observaciones que hasta ahora he practicado durante estos últimos años en 513 enfermos, niños y adultos, estudiados con criterio científico, la existencia de la "lepra tuberculoidea" entre nosotros está comprobada, pero el porcentaje de casos es muy bajo (9.35%). Su individualización como forma especial de la enfermedad puede reconocerse sin lugar a duda.

Los enfermos que presentan esta forma de lepra, no son peligrosos para los sanos. Serían los únicos que podrían considerarse como "casos cerrados", en oposición a todos los del tipo lepromatoso definido, los cuales sin excepción alguna deben considerarse como "casos abiertos" "infectantes" y peligrosos para la Salubridad Pública.

Este hecho fundamental debe tenerse en cuenta tanto para formular los programas de la Lucha Antileprosa, como para fijar el criterio respecto a la liberación de los enfermos impropriamente llamados "curados sociales". La forma tuberculoidea

confirmada tiende espontáneamente a la curación. Nunca he observado su evolución hacia el tipo lepromatoso.

Con propósitos de actualizar una vez más hechos de singular importancia, contribuir al estudio de un tema de patología nacional interesante, sugestivo y práctico, ya que tan íntimamente se relaciona con la dermatología, epidemiología, profilaxis y aún tratamiento de la lepra, es por lo que desde hace varios años, he venido ocupándome de los estudios en relación con la nueva clasificación clínica de la enfermedad, morfología de las lesiones tuberculoides causadas por el bacilo de Hansen, diagnóstico con otras dermatosis que simulan la enfermedad, inmunología y alergia en la lepra.

Para adelantar este programa de labores he aprovechado todo el material humano, que por espacio de varios años hemos atendido en el servicio de leprología del pabellón "Lucy Parga" y en el Consultorio Dermatológico, ambas dependencias del "Instituto Federico Lleras Acosta".

Es propósito del autor continuar en mayor extensión y en colaboración con los médicos epidemiólogos, observaciones sobre todo lo relativo a caracteres morfológicos de los elementos cutáneos o extracutáneos de la lepra tipo tuberculoides y en especial sobre sus particularidades inmuno-alérgicas, por medio de las reacciones cutáneas con "leprominas".

Dermatología de las lesiones tuberculoides en la lepra.

Siguiendo la clasificación de El Cairo, dividiré la lepra tuberculoides en dos clases: *mayor o reaccional* y *menor o quiescente*. Esta división es esquemática.

Las principales lesiones cutáneas de la lepra tuberculoides y su fase quiescente, observadas en los casos estudiados, pueden agruparse así: *manchas eritematosas simples o infiltradas, eritemato-discrómicas; elementos papuloides y tuberoideas*. Estas lesiones dermatológicas las puede observar asociadas en el mismo enfermo. El carácter circunscrito del elemento dermatológico es muy útil para el diagnóstico.

Liquenoides de la lepra tuberculoides. Manifestación cutánea tuberculoides encontrada en algunos casos, pero menos frecuente que la anterior. Caracterizada por la presencia de pápulas *miliares* y *perifoliculares*. Fácilmente pueden confundirse con la pitiriasis rubra pilar, liquen espinuloso, liquen escrofulosorum, parasoriasis liquenoide y sífilides papuloides.

Las formaciones nodulares, tipo sarcoide, son raras en la lepra tuberculoides menor o quiescente, pero relativamente fre-

cuentas en la "*Tuberculoide reaccional*". He observado un caso de "tipo sarcoide" superficial de Boeck-Shujmann.

En algunos enfermos los elementos tuberculoides ocupan grandes extensiones del tegumento, brazos, muslos, piernas y regiones glúteas y así en esos casos las "léprides tuberculoides" forman verdaderas sábanas infiltradas, eritematosas, hiper o hipocrómicas y cubiertas de escamas pulverulentas. Son verdaderas lesiones *eritemato-escamosas infiltradas*. Algunos de estos elementos dermatológicos en ocasiones presentan aspecto erisipelatoide.

Elementos nodulares; placas infiltradas o realizadas y manchas eritematosas circunscritas, son las lesiones tuberculoides más frecuentemente observadas en los periodos agudos de esta modalidad de lepra.

Las alteraciones de la sensibilidad en la "tuberculoide mayor" (tipo reaccional) no son muy apreciables. Por regla general al principio existe hiperestesia pero al final del período agudo, se presenta hipoalgesia y en ocasiones perturbaciones de la sensibilidad al calor o al frío. En ocasiones solamente está alterada la epicrítica. Son signos particularmente importantes; permiten orientar y definir el diagnóstico. En casos dudosos recurrir a la prueba de la Histamina.

En resumen: Los elementos dermatológicos de la lepra tuberculoide, son típicos y morfológicamente distintos de las léprides maculares eritemato-pigmentarias de la forma nerviosa, variedad macular y de los elementos cutáneos observados en la forma lepromatosa. Presentan semejanzas clínicas con algunas dermatosis clasificadas en el grupo de las tuberculoides.

La variedad de lepra llamada tuberculoide es muy común en la infancia. La lesión cutánea con frecuencia es única, solitaria y de localización discreta. Son las formas "*monosintomáticas y abortivas de la infección*".

Desde el punto de vista clínico la forma tuberculoide infantil tiene modalidades especiales y caracteres propios. Los elementos cutáneos más frecuentes observados en la infancia, son el *nódulo* y las *formaciones papuloides y tuberoides*.

El tipo sarcoide de la lepra tuberculoide es elemento muy semejante al sarcoide de Besnier Boeck. No es exclusivo de la lepra infantil, también se presenta en el adulto.

La investigación del bacilo de Hansen en las lesiones cutáneas tuberculoides de la lepra, es negativa. En los periodos reaccionales (R. L.) algunas veces y temporalmente puede encontrarse el "*Mycobacterium leprae*". En los casos observados no fue posible hallarlo en las lesiones cutáneas. El cuadro histo-

lógico es el característico de la lepra tuberculoide. La reacción a la "lepromina" fue intensamente positiva en el 100% de los casos.

En presencia de lesiones morfológicamente semejantes a las descritas, siempre debe pensarse en la lepra tuberculoide, aun cuando esos elementos sean muy discretos y solitarios.

La morfología especial de las lesiones dermatológicas en la variedad tuberculoide de la lepra, en muchas ocasiones es suficiente para afirmar o por lo menos sospechar la etiología leprosa de los elementos tuberculoides, especialmente cuando existen alteraciones de la sensibilidad.

Considero que después de un cuidadoso examen, en más del 80% de los casos es posible diagnosticar clínicamente la lepra tuberculoide, tanto en su fase quiescente como en la reaccional y sin necesidad de recurrir al estudio histológico de las lesiones. Sin embargo este último examen es útil, sobre todo en casos atípicos y cuando la lesión cutánea se presenta en forma de manchas, semejantes a las léprides comunes observadas en la forma nerviosa macular simple.

En período reaccional la lepra tuberculoide puede simular el facies leonino, observado en el tipo lepromatoso de la enfermedad.

Lesiones extracutáneas de la lepra variedad tuberculoide.

Las lesiones tuberculoides también pueden localizarse en el sistema nervioso, mucosas, huesos y vísceras.

En cuanto a la neuritis leprosa, tipo tuberculoide clásico, no fue posible comprobarla en los enfermos que he tenido oportunidad de examinar.

La neuritis del tipo tuberculoide tiene como signo característico la presencia en el tronco nervioso de "neuromas" con su clásica histopatología tuberculoide. Clínicamente el "neuroma tuberculoide" presenta el aspecto de un nódulo duro y en ocasiones reblandecido, simulando el elemento dermatológico primario denominado "goma". Los elementos están localizados a lo largo de los troncos nerviosos periféricos, particularmente sobre algunos de ellos, como los cubitales y ramal auricular del plejo cervical superficial en la región del cuello. Cuando el tronco nervioso sufre alteraciones importantes, existen fenómenos neuríticos muy graves.

La lesión tuberculoide del nervio es fría, no inflamatoria. El contenido de los nódulos reblandecidos presenta aspecto caseiforme, color blanco amarilloso. Puede confundirse con las llamadas gomas tuberculosas.

El proceso de reblandecimiento del "neuroma" es lento. El contenido del nódulo se evacua y aparecen ulceraciones y fístulas.

Las lesiones nerviosas por lo general están asociadas a las eflorescencias cutáneas pero también pueden presentarse aisladas. En el primer caso forman el llamado tipo "cutáneo nervioso" o mixto de la lepra forma tuberculoide y en el segundo el tipo nervioso tuberculoide.

Ganglios linfáticos, mucosas y huesos. La localización del proceso tuberculoide en estos tejidos está poco estudiada. En los enfermos motivo de estas observaciones, no encontré ninguna de las manifestaciones descritas por Rabello Jr. del Brasil y Lowe de la India Inglesa.

Los huesos de las extremidades pueden también afectarse por el proceso tuberculoide de etiología leprosa. Es de principio lento y asintomático. El hallazgo de estas lesiones óseas, constituyen verdaderas sorpresas radiológicas. Son los siguientes: "focos de rarefacción", "osteoporosis o perforaciones", "aspecto de panal o de rejilla", lesiones muy semejantes a las observadas en la lepra clásica y en el sarcoide de Boeck Schujman. Las imágenes radiológicas son características y de excepcional importancia. En muchas ocasiones constituyen auxiliares valiosos para el diagnóstico precoz de la enfermedad.

Tuberculoide mayor (reaccional). En el tipo tuberculoide como en el lepromatoso también puede presentarse la "Reacción leprosa tuberculoide", como manifestación inicial de la enfermedad o secundaria en el curso de su evolución. Las lesiones cutáneas son las correspondientes a la "tuberculoide mayor".

La reacción leprosa tuberculoide, como manifestación inicial de la leprosis no es frecuente. Así lo he podido comprobar en los casos estudiados.

Las indagaciones de clínicos y dermatólogos de gran entidad permiten llegar a la conclusión de que este episodio agudo, reacción tuberculoide primaria, constituye en algunos casos una *manifestación abortiva de la lepra tuberculoide*, observada de manera particular en los niños y con menor frecuencia en los adultos.

CONCLUSIONES

1ª. Por las observaciones que he practicado durante estos últimos años en 513 enfermos, niños y adultos, estudiados con criterio científico, la existencia de la "lepra tuberculoide" entre nosotros está comprobada, pero el porcentaje de casos es muy bajo (9.35%). Su individualización como forma especial de la enfermedad, puede reconocerse sin lugar a duda.

2ª. Considero que por sus características clínicas particulares, ausencia del bacilo de Hansen en las lesiones cutáneas quiescentes, pronóstico benigno, cuadro histológico especial, aspectos inmunobiológicos (lepromina positiva) y contagiosidad nula, la lepra tipo tuberculoide debe figurar como forma clínica especial y en todo opuesta a la llamada tipo lepromatoso de la clasificación de El Cairo.

3ª. Los enfermos que presentan esta forma de lepra, no son peligrosos para los sanos. Serían los únicos que podrían considerarse como "casos cerrados", en oposición a todos los del tipo lepromatoso definido, los cuales sin excepción alguna son "casos abiertos" "infectantes" y peligrosos para la Salubridad Pública.

4ª. Conceptúo que después de un cuidadoso examen, en más del 80% de los casos es posible diagnosticar clínicamente la lepra de tipo *tuberculoide definida*, tanto en su fase quiescente como en la reaccional y sin necesidad de recurrir al estudio histológico de las lesiones.

SUMMARY

Knowledge of tuberculoid lesions in leprosy has a considerable importance in general practice.

Recent clinical and immuno-biologic investigations indicate that this type of leprosy, must be considered as the clinical

expression of an specific resistance of the organism in front of leprosy infection. Furthermore, in connection with the Public Health, tuberculoid leprosy provide special basis for prophylactic measures.

The author emphasizes the important significance in dermatology for establishing the cutaneous lesions of tuberculoid leprosy. Cutaneous manifestations of tuberculoid leprosy in quiescent phase are the following: Erythematous macules, simple or with infiltration; erythematodischromic lesions; papulate and tuberoid elements. Frequently these dermatologic manifestations are associated in the same patient. The circumscribed character of these cutaneous lesions has an special significance for clinical diagnosis.

Other type of lesion observed is a liquenoid stage constituted by milliary and perifollicular papuloid elements. The liquenoid lesions of tuberculoid leprosy must be differentiated from liquem scrofulosus, liquen spinulosus, milliary papular siphilide, liquenoid psoriasis and keratosis pilaris.

Nodular formations, infiltrated macules and circumscribed erythematous lesions, are the most characteristic manifestations observed in acute period of this form of leprosy.

Nodular elements, Boeck's sarcoid type, have been observed frequently in reaccional type of tuberculoid form; the minor tuberculoid forms present these nodular sarcoid lesions with very special infrequency. We observe a typical case of Boeck's Sarcoid manifestation in a reactional tuberculoid patient.

In children tuberculoid manifestation of leprosy are observed frequently. Cutaneous lesions ordinarily show discrete appearance and they are isolated. The cutaneous manifestations of tuberculoid leprosy in children are well-defined and they are constituted frequently by nodular, papulate and tuberoid lesions. Sometimes the dermatologic lesion is one in number; they are the monosymptomatic and abortive forms of leprosy infection.

Sarcoid type of tuberculoid leprosy has a similar morphological characteristics to the Besnier-Boeck's sarcoid. This sarcoid formation may be present in both children and adult patients suffering from leprosy.

Some cases of major tuberculoid lesions are bacteriologically positive, though the bacilli are very much fewer in number

than would have been expect in similar lepromatous lesions. All cases observed by us revealed the absence of Hansen bacilli.

Tuberculoid leprosy exhibits a typical histologic structure. Lepromin test were positive in 100% of cases. Disturbances of peripheral sensation may be present sometimes. They are of special importance for clinical diagnosis. Epicritic sensibility may be the only alteration, but ordinarily in major tuberculoid leprosy, the principal changes are the hyperesthesia. Hypoalgesia appears during the terminal period of acute stage. Also in many patients is possible to find disturbances of termo-sensibility. The Histamina test help to early the diagnosis in some cases.

Our personal experience indicate that the clinical diagnosis of tuberculoid leprosy in both quiescent and reacional phases is possible in 80% from cases. The histological studies are not necessary for this purpose, but in those atypical forms the histological examination may be important.

Major tuberculoid lesions may present a similar leonine fascies as in lepromatous cases.

Tuberculoid forms of leprosy present extracutaneous manifestations in mucous membranes, bones, nervous system and various internal organs.

Leprosy neuritis of tuberculoid type shows the characteristic presence in the nervous trunk of a "neuroma". This "neuroma" presents a typical tuberculoid structure. This tuberculoid lesion of the peripheral nerves is not inflamatory in character. Clinical aspect of this nervous lesion simulated a gummatus element. Tuberculoid neuroma may be assume the characteristic aspect of a tuberculous gummata. In our personal experience we have not found the typical tuberculoid neuritis of leprosy.

Tuberculoid manifestation in lymphatic glands, mucous membranes, and bones are almost nothing studied. We have not found the lesions described by Rabello Jr. in Brasil and Lowe in England India.

Extremity bones may develop a tuberculoid process of leprosy etiology. The onset is insidious; in the majority of patients bone lesions are a radiological surprise. The radiological

aspects are very characteristics and they are constituted by refraction focus, osteoporosis and reticular image. The radiological examination in many patients has a great value for early clinical diagnosis.

CONCLUSIONS

I). Our Personal investigations in the last years on 513 cases of leprosy, demonstrate the existence of tuberculoid form of leprosy in Colombia, but the number is very low (9.35%).

II). Tuberculoid leprosy has special characteristics and presents bacteriological, immunobiologic, clinical and histological aspects, in contrast with the lepromatous type of Cairo classification. Tuberculoid leprosy has a well-defined position as clinical type of leprosy.

III). Tuberculoid cases of leprosy must be regard as not dangerous to the Public Health, because they are cases not infectants for the Healthy people, in contrast with the lepromatous cases considered as the infectives "open cases".

IV). Our clinical experience indicate that in 80% from the cases is possible the diagnostics of tuberculoid form of leprosy in both quiescent and reaccional phases. In some cases histological examination is not necessary for this purpose.

BIBLIOGRAFIA

- Barros, J. M.** - Alteracoes dos olhos e anexos na lepra tuberculoide. - Rev. Bras. de Lepr. VIII-283-1940. Número especial.
- Becheli, J. M.** - Bacterioscopia da lepra tuberculoide. - Rev. Bras. de Lepr. VIII-295-1940. Número especial.
- Correa de Carvalho José.** - Terapéutica da lepra tuberculoide. - Rev. Bras. de Lepr. VIII-151-1940. Número especial.
- Carboni, E. A. y Schujman, S.** - Lepra tuberculoide com síndrome de Besnier-Boeck-Schaumann. - Rev. Bras. de Lepr. X-131-1942.
- Cochrane R.** - The epidemiology and prevention of leprosy. Int. Jour. of Lepr. 2. 1934.
- Chala H. J. Ignacio, Brumpt Lucien Ch. y Lleras Restrepo Federico.** - Punción de la medula ósea en la lepra. - Rev. Colombiana de Leprología Nº 4 Vol. I. Febrero, 1940.
- Castañe Decoud Anibal.** - Estudio histopatológico de las neuritis en la lepra tuberculoide. Su valor diagnóstico. Tesis. Com. Gral. de Artes Gráficas (S. A.). Rosario Argentina. 1942.
- Chala H. J. I.** - Sobre un caso de lepra tuberculoide. Rev. de la Fac. de Med. de Bogotá. IX-3-1940.
- Darier J.** Les tuberculoides de la lepra. III Conference Internationale de la lepre. Communications et débats. 1924.
- Darier J. Sabouraud R., Gougerot, Milian, Pautrier, etc.** - Nouvelle Practique Dermatologique. T. III. 1936.
- Duarte Do Pateo y Mele Reis Filho.** Epidemiología da lepra tuberculoide. Rev. Bras. de Lepr. VIII-133-1940. Número especial.
- De Sousa Paulo Rath y Lecheren Alayon Fernando.** Coexistencia de lesões histológicamente tuberculoides na pelo e lepromatosas no nervo. Apresentacao de dois casos. Rev. Bras. de Lepr. VIII-143-1940. Núm. esp.
- De Sousa Lima Moacir.** - Algumas observacoes bio-químicas e serologicas na lepra tuberculoide. Rev. Bras. de Lepr. VIII-209-1940. Nº especial.
- De Sousa Lima Lauro.** - Pronostico e mutacoes da forma tuberculoide. Rev. Bras. de Lepr. VIII-235-1940. Número especial.
- De Sousa Lima Lauro y Pinto Lippelt Ari.** - Classificacao e morfologia das lesões tuberculoides. Rev. Bras. de Lepr. VIII-239-1940. Nº especial.
- Ermakova, N. I.** The Pathologic Changes in the neural tissue in tuberculoide leprosy. Int. Jour. of Lepr. 6-444-1939.
- Etcheverry Virgilio P.** Situación médico-social del enfermo de lepra tuberculoide. Rev. Bras. de Lepr. VIII-I-59-1940.

- Fernández J. M. La reacción leprosa tuberculoide. Rev. Bras. de Lepr. 1937
- Gallego Calatayud S., y Rubio J. Lepra tuberculoide "mayor" manifestada por un cuadro cutáneo de sarcoides dérmicos de Boeck. Actas Dermo-sifilográficas publicadas por la Academia Española de Dermatología y Sifilografía. Tomo XXXVI. No 9 Junio de 1945.
- Guida, A. H. y Sousa Lima L. - Posicao dos "tuberculoides" no quadro clinico da lepra. Rev. Bras. de Lepr. VIII-247-1940. Número especial.
- Hayashi F. - Mitsuda's skin reaction in leprosy. Int. Jour. of Lepr. I-1933.
- Hughes, W. - Tuberculoid leprosy. Int. Jour. of Lepr. VII-433-1939.
- Jacobsohn, F. - Tuberculoid leprosy. Int. Jour. of Lepr. VI-271-1938.
- Lefrau, J. and Des Essarts, J. Q. - Le probleme de la lepre tuberculoide. Int. Jour. of Lepr. III-510-1935.
- Lowe, J. - A study of macules in nerve leprosy with particular reference to the "tuberculoid" macule. Int. Jour. of Lepr. V-181-1937.
- Lecheren Alayon Fernando y Rath de Sousa Paulo. - Histologia patológica da lepra tuberculoide. Rev. Bras. de Lepr. VIII-225-1940. No especial.
- Lara C. B. - Mitsuda's skin reaction in children of leprous parents. Int. Jour. of Lepr. 1940.
- Moiser, B. - Tuberculoid leprosy in Southern Rhodesia. - Int. Jour. of Lepr. III-279-1935.
- Motta, J. - Lepre tuberculoide; manifestations cliniques. Int. Jour. of Lepr. VI-443-1938.
- Motta Joaquim. - Lepre tuberculoide. Rev. Bras. de Lepr. VI-387-1938.
- Mattos Silveira Linneu. - Lepra tuberculoide dos nervos. Rev. Bras. de Lepr. VIII-31-1940. Número especial.
- Muir E. and Chatterji S. N. - Leprous nerve lesions of the cutis and subcutis. Int. Jour. of Lepr. I-1933.
- Nicolás J. & Gate J. - Tuberculose cutané y Tuberculides. 1934.
- Portugal, H. Histologie pathologique de la lepre tuberculoide. Int. Jour. of Lepr. VI-443-1938.
- Pautrier L. H. y Boez L. Cas de lepre tuberculoide. III Conference Internationale de la lepre. Communications et debats. 1934.
- Pitt L. Arguello y Conejos M. - Lepra tuberculoide (variedad cualitativa). Rev. Arg. de Dermatosifilología. Tomo 29 No 3.
- Ryrie, G. A. - Acute ulcerative or sloughing tuberculoid leprosy. - Int. Jour. of Lepr. VI-153-1938.
- Rabello, Jr. - Etiologie generale et pathogenie de la lepre tuberculoide. Int. Jour. of Lepr. VI-442-1938.
- Ryrie, G. A. The treatment of tuberculoid leprosy. Int. Jour. of Lepr. VII-299-1939.
- Rabello Jr., Machado, J. C. - Aspectos da pathogenia da lepra tuberculoide; a seroreaccão de Witebsky nessa variedade da lepra. Rev. Bras. de Lepr. IV-307-1936.
- Rabello Jr. - Os typos estructuraes da lepra tuberculoide. Rev. Bras. de Lepr. V-1-1937.

- Rodríguez de Sousa Argemiro. - Breve estudio clínico da lepra tuberculoides. Rev. Bras. de Lepr. V-223-1937.
- Rodríguez de Sousa Argemiro. - Transformação de uma lepra lepromatosa em tuberculoides. Rev. Bras. de Lepr. VII-321-1939.
- Rogers Sir Leonard y Muir Ernest. Leprosy. 1940.
- Rotberg, A. - Lepra tuberculoides e alergia. Rev. Bras. de Lepr. VIII-265-1940. Número especial.
- Sánchez Herrera Manuel. - Histopatología de la lepra. Rev. Col. de Lepr. II-Nº2-1940.
- Schujman, S. - Lepra tuberculoides. Contribución a su estudio clínico e histopatológico. Int. Jour of Lepr. IV-550-1936.
- Schujman, S. - Evolución y pronóstico de la lepra tuberculoides. Rev. Bras. de Lepr. VII-Nº 1-1939.
- Sáenz, B. y Palomino, J. C. - Tuberculoid leprosy. Int. Jour. of Lepr. VIII-125-1940.
- Sousa Campos Nelson. - Aspects cliniques de la lepre tuberculoides chez l'enfant. Rev. Bras. de Lepr. V-99-1937.
- Sousa Campos N. - Lepra tuberculoides reaccional. Rev. Bras. de Lepr. VIII 251-1940. Número especial.
- Sousa, A. R. - Situação social do doente de lepra tuberculoides. Rev. Bras. de Lepr. VIII-291-1940. Número especial.
- Tisseuil, J. - De la lepre tuberculoides. Int. Jour. of Lepr. VIII-559-1940.
- Vilanova, Esteller y Guillen. - Lepra tuberculoides. Trabajos y estudios realizados en la Colonia Sanatorio de San Francisco de Borja para leprosos. Fontilles. (Alicante). España. Nº 3 Julio 1945.
- Wade, H. W. - Tuberculoid changes in leprosy. IV classification of tuberculoid leprosy. Int. Jour. of Lepr. III-121-1935.
- Wade, H. W. y Rodríguez J. N. - Development of major tuberculoid leprosy. Int. Jour. of Lepr. VII-327-1939.
- Wade, H. W., Rodríguez J. N. y Tolentino J. G. - The course of open cases of tuberculoid leprosy at the Cebu leprosarium. Int Jour. of Lepr. VII-473-1939.
- Wade, H. W. - Relapsed and Berdeline Cases of tuberculoid leprosy. Leprosy Review. XII-3-1941.
- Wade, H. W. - Lepra reaction in tuberculoid leprosy. Int. Jour. of Lepr. III-1934.
- Wade, H. W. The pathology of a nerve abscess and the classification of tuberculoid leprosy. Int. Jour. of Lepr. Vols. 2 y 3. 1934-1935. (Reprinted).