

# COMUNICACIONES BREVES

## MASAS ADRENALES: PAPEL ACTUAL DE LAS IMÁGENES DIAGNÓSTICAS

Masses adrenales: the current role of diagnostic images

César Augusto Poveda<sup>1</sup>, Édgar Iván González<sup>2</sup>

1. Médico Radiólogo, Especialista en Imagen Oncológica. Instituto Nacional de Cancerología, Bogotá, Colombia. Profesor Catedrático. Departamento de Imágenes Diagnósticas. Facultad de Medicina, Universidad Nacional de Colombia.
2. Residente de III Año, Radiología e Imágenes Diagnósticas, Universidad Nacional de Colombia.

Correspondencia: cesar\_poveda@yahoo.com

### Resumen

En este artículo se describe el rol que desempeñan en la actualidad las imágenes diagnósticas, en especial la tomografía computarizada y la resonancia magnética, para el diagnóstico de masas adrenales. Se exponen los conceptos de lavado en tomografía y desplazamiento químico en resonancia magnética en la caracterización morfológica y dinámica con el medio de contraste de las mismas y se revisan las patologías más frecuentes con énfasis en la diferenciación entre patología benigna y maligna. Se sugiere un diagrama de flujo del diagnóstico de las masas adrenales.

**Palabras clave:** glándulas suprarrenales, neoplasias de las glándulas suprarrenales, tomografía, imagen por resonancia magnética (DeCS).

**Poveda CA, González EI.** Masas adrenales: papel actual de las imágenes diagnósticas. *Rev.Fac.Med.* 2012; 60:67-74.

### Summary

This article describes the role currently being played by diagnostic images (especially computerised tomography and magnetic resonance) for diagnosing adrenal masses. It deals with the concepts of washing in tomography and chemical displacement in magnetic resonance in morphological and dynamic characterisation with pertinent contrast medium and reviews the most frequent pathologies, emphasising differentiation between benign and malign pathologies.

A flow diagram for adrenal mass diagnosis is suggested.

**Key words:** adrenal glands, adrenal gland neoplasms, tomography, magnetic resonance imaging (MeSH).

**Poveda CA, González EI.** Masses adrenales: the current role of diagnostic images. *Rev.Fac.Med.* 2012; 60:67-74.

## Introducción

Las glándulas adrenales o suprarrenales son órganos endocrinos pares retroperitoneales de localización suprarrenal. Tienen forma de V, Y o T invertidas. Su corteza secreta cortisol, andrógenos y aldosterona; y la médula secreta norepinefrina y epinefrina.

A pesar de su pequeño tamaño, las glándulas adrenales pueden verse afectadas por una gran cantidad de patologías, la mayoría son inocuas (adenomas no funcionantes), pero otro grupo importante produce patologías endocrinas, algunas potencialmente fatales. La enfermedad metastásica es menos frecuente y su presencia altera la clasificación y el pronóstico de un tumor primario, también existen raros procesos infecciosos e infiltrativos, e inusuales neoplasias primarias pero que conllevan una morbilidad prolongada, incluso fatalidad si no son tratadas oportunamente (1).

En los últimos años el uso progresivo de cada vez mejores métodos diagnósticos por imágenes, han proporcionado un mejor detalle anatómico, que ha aumentado el número de lesiones adrenales detectadas de forma incidental.

El presente artículo tiene como objetivo principal realizar una revisión sobre la aproximación diagnóstica por imágenes de las masas adrenales y la caracterización actual de las mismas por medio de la tomografía computarizada (TC) y resonancia magnética (RM).

### Caracterización de las masas adrenales

Las lesiones adrenales incidentales se definen como masas en las glándulas suprarrenales identificadas en pacientes asintomáticos, en los que se realiza un estudio de imágenes diagnósticas por otro motivo. Son usualmente de 1cm o más

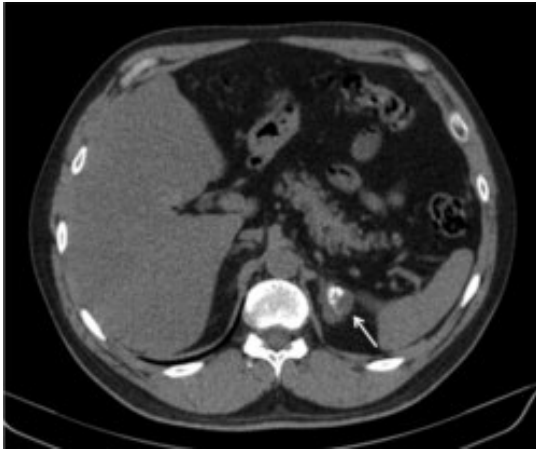
de diámetro. Una lesión adrenal incidental se puede encontrar en aproximadamente el 4-6% de la población general a la cual se le realizan imágenes diagnósticas (2,3,4). Normalmente se clasifican como benignas o malignas y funcionantes (5-10% de las masas adrenales) o no funcionantes. Entre las lesiones benignas la más frecuente es el adenoma, presentándose en el 50 a 80%, la segunda con una frecuencia del 5 al 10% es el mielolipoma, ambas con un crecimiento lento o permaneciendo estables (1). Entre las lesiones malignas las metástasis son las más importantes presentándose más del 50% con un crecimiento variable.

Las imágenes diagnósticas cumplen un importante papel no sólo en la detección de las lesiones adrenales, sino también en su caracterización como benignas o malignas. En pacientes sin historia conocida de neoplasia primaria estas lesiones son usualmente benignas, pero en pacientes con diagnóstico conocido de cáncer la probabilidad de que estas lesiones sean malignas aumenta incluso hasta un 27% (1,4,5).

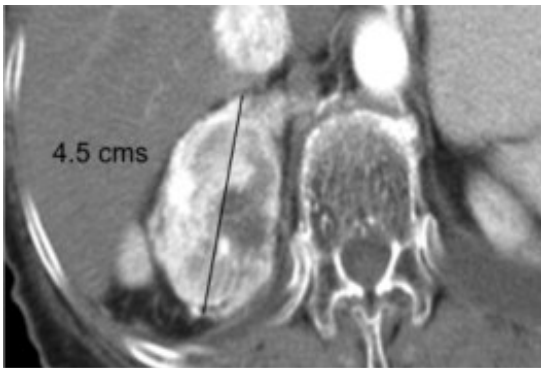Al evaluar un paciente con masa suprarrenal y neoplasia primaria conocida es importante utilizar una estrategia diagnóstica adecuada que permita caracterizar con la suficiente exactitud dicha lesión como benigna o maligna, ya que esto es primordial para poder establecer una adecuada estadificación de la enfermedad, el pronóstico del paciente y definir la conducta (2).

Algunos aspectos en la morfología de las lesiones adrenales nos pueden sugerir benignidad o malignidad, sin embargo deben ser usados con cuidado:

1. Cuando se cuenta con estudios previos (idealmente realizados 6 meses antes) es importante determinar si la lesión ha aumentado de tamaño, lo cual es un indicador de



**Figura 1.** Tomografía axial de abdomen sin contraste donde se observan calcificaciones gruesas residuales en suprarrenal izquierda en un paciente con antecedente de hemorragia suprarrenal.



**Figura 2.** Tomografía axial de abdomen con contraste donde se observa una masa sólida, heterogénea, ubicada en la glándula suprarrenal derecha, que capta contraste, de 4.5 cms en un paciente con antecedente de cáncer de pulmón.

- malignidad. Si permanece estable sin importar los antecedentes se considera benigna (1,2,3).
2. La grasa macroscópica sugiere un mielolipoma, las lesiones quísticas usualmente son benignas, sin embargo hay raras metástasis quísticas (1).
  3. Las calcificaciones son inespecíficas (1) (Figura 1).

4. Lesiones mayores de 4cm tienen una probabilidad de ser malignas en un 70% (85% si es mayor de 6cm) (2,6) (Figura 2).
5. Grandes áreas de necrosis en una lesión usualmente sugieren malignidad, sin embargo, las metástasis pequeñas son usualmente homogéneas, e indiferenciables de un adenoma (2).
6. Las lesiones grandes con márgenes pobremente definidos e irregulares son usualmente consideradas como malignas (2,4).

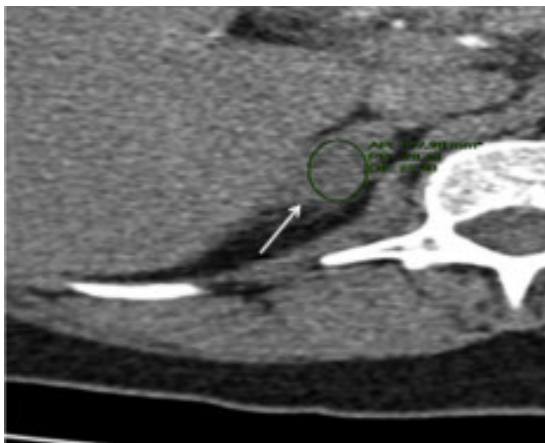
#### Modalidades de imagen

**Imágenes por tomografía.** La tomografía computarizada con tecnología multidetector se considera actualmente como la primera elección en modalidad de imágenes en la detección y caracterización de las masas suprarrenales.

Los resultados de múltiples estudios han demostrado que la mayoría de las lesiones benignas como adenomas adrenales (hasta el 70%), y mielolipomas tienen valores de atenuación bajos por su alto contenido intracelular de lípidos que son fácilmente identificados en estudios tomográficos realizados sin medio de contraste. Las lesiones malignas por el contrario, tienen poco contenido intracelular de lípidos, razón por la cual sus valores de atenuación en tomografía son mayores que los adenomas (2,7).

Basados en la anterior característica, se desarrolló la densitometría por TAC, que consiste en determinar con exactitud a través de la tomografía computarizada la densidad de una masa, lo que permite con precisión diferenciar las masas suprarrenales benignas de las malignas.

El estudio debe realizarse con cortes finos y medidas de densidad dentro de la región de interés, abarcando la mitad o dos tercios del área de

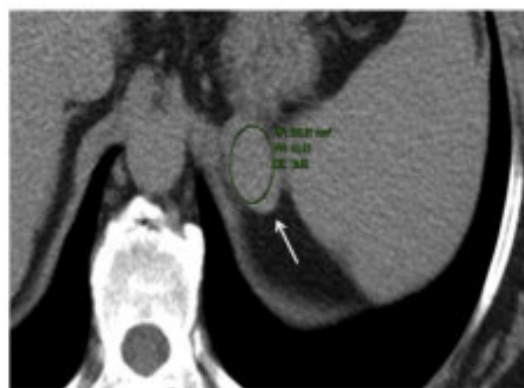
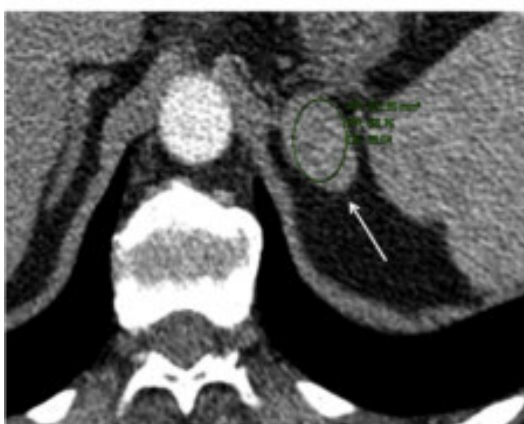
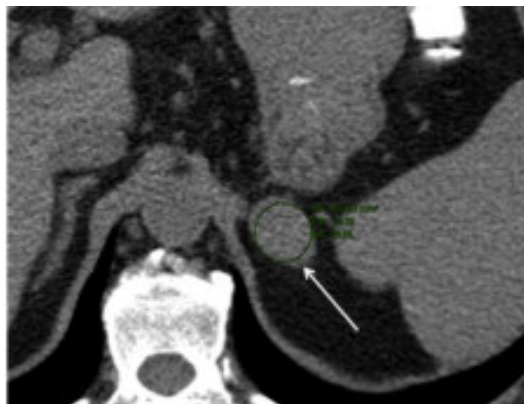**Figura 3.** Tomografía axial de abdomen simple, en donde se observa una lesión nodular en suprarrenal derecha con valores de atenuación de 28 UH siendo considerada como indeterminada.

la lesión. Al tomar la densidad de la lesión se deben evitar las áreas de necrosis o hemorragia (1,8).

Boland en un metanálisis, concluyó que una masa adrenal puede ser caracterizada como adenoma si tiene una atenuación menor de 10 UH (Unidades Hounsfield) en imágenes de TC sin medio de contraste, con una sensibilidad de 71% y una especificidad de 98%. (3,10). Por lo tanto, el valor de atenuación menor de 10 UH se utiliza en la actualidad como el punto de referencia por el cual se puede diferenciar lesiones benignas (adenomas ricos en lípidos) de lesiones malignas (2,10,11). Queda un grupo de adenomas (30%) pobres en lípidos que esta técnica no identifica.

En imágenes obtenidas sin medio de contraste, todas las masas adrenales con valores de atenuación mayores o igual a 10 UH se consideran indeterminadas y se requiere para su caracterización complementaria la realización de una tomografía computarizada con medio de contraste con secuencias dinámicas, en los que se realiza medición de su densidad a los 70 segun-



**Figura 4.** Tomografía con protocolo para evaluación de nódulo en glándula suprarrenal izquierda, en una paciente con antecedente de cáncer de seno, en A sin contraste se observa un valor de atenuación de 39 UH, en B en una fase temprana 66 UH y en C en la fase tardía de 53 UH, calculando un porcentaje de lavado absoluto (LA) de 48%, sugiriendo malignidad.

dos (fase venosa) y a los 10 o 15 minutos postinyección, según dos protocolos descritos (1,20) (Figura 3).

Los estudios con medio de contraste han demostrado que usualmente los adenomas presentan captación del contraste con una posterior pérdida rápida del realce, en forma contraria las lesiones malignas captan el contraste pero lo retienen, y por ende permanecen con densidad alta. Esto se puede medir obteniendo los valores de atenuación con la técnica denominada “lavado” o Wash-out, en la que se obtiene la densidad de la masa en estudio simple, luego a los 60-70 segundos post inyección del contraste, y por último una tercera medida de densidad en imágenes tardías obtenidas a los 10 o 15 minutos (2,10,11).

Para cuantificar este comportamiento se diseñaron dos fórmulas que representan el porcentaje de lavado que sufre una lesión en el tiempo así cuando se dispone de los valores de atenuación de la masa adrenal basales o antes de la inyección de medio de contraste, se utiliza la fórmula del “porcentaje absoluto de lavado” o  $LA = (ACI - ACT) / (ACI - AS) \times 100$  (donde LA= porcentaje absoluto de lavado, ACI= atenuación (UH) inmediata tras el medio, ACT= atenuación (UH) 15 minutos tras el medio y AS = atenuación (UH) en los cortes simples) (Figura 4).

Si no se tienen imágenes de la masa adrenal antes de la inyección de medio de contraste, se utiliza la fórmula del “porcentaje relativo de lavado” o  $LR = (ACI - ACT) / (ACI) \times 100$  (donde LR = porcentaje relativo de lavado, ACI = atenuación (UH) inmediata tras el medio, ACT = atenuación (UH) 15 minutos tras el medio) (2, 4,10,11).

Se ha demostrado que para considerar una masa adrenal como adenoma el porcentaje de lavado absoluto debe ser mayor de 60% o el porcentaje relativo de lavado debe ser mayor de 40%. Los estudios han demostrado que lesiones con

LA menor de 60% y LR menor de 40% son casi siempre malignas (2,4,10,11).

Algunos autores han recomendado el uso de imágenes tardías a los 10 minutos posterior a la administración del medio de contraste con valores de porcentaje relativo de lavado (LR) mayores del 50% para considerar una lesión como adenoma, con la ventaja de menor tiempo en la realización del estudio, pero sacrificando sensibilidad (70%), por lo que su uso no ha sido muy acogido (1,12,13).

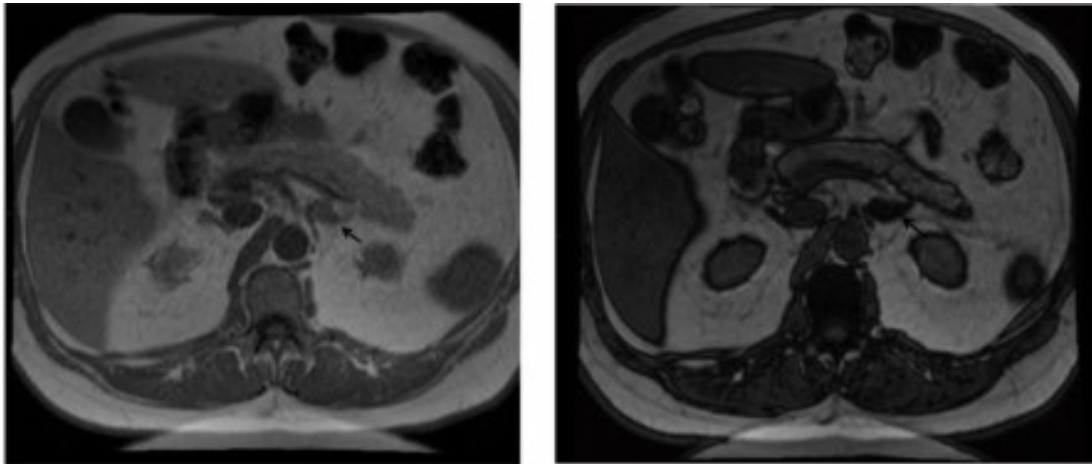
#### Imágenes por resonancia magnética

El denominado “desplazamiento químico” o “Chemical Shift” es la principal herramienta para la evaluación de los adenomas suprarrenales por resonancia magnética. Consiste en emplear características inherentes a la resonancia que permite detectar con alta precisión la presencia de grasa en un tejido, que se manifiesta en esta técnica como pérdida de intensidad al compararla con el bazo o músculo adyacente que se usan como referencias, esto se considera una técnica subjetiva pero muy exacta.

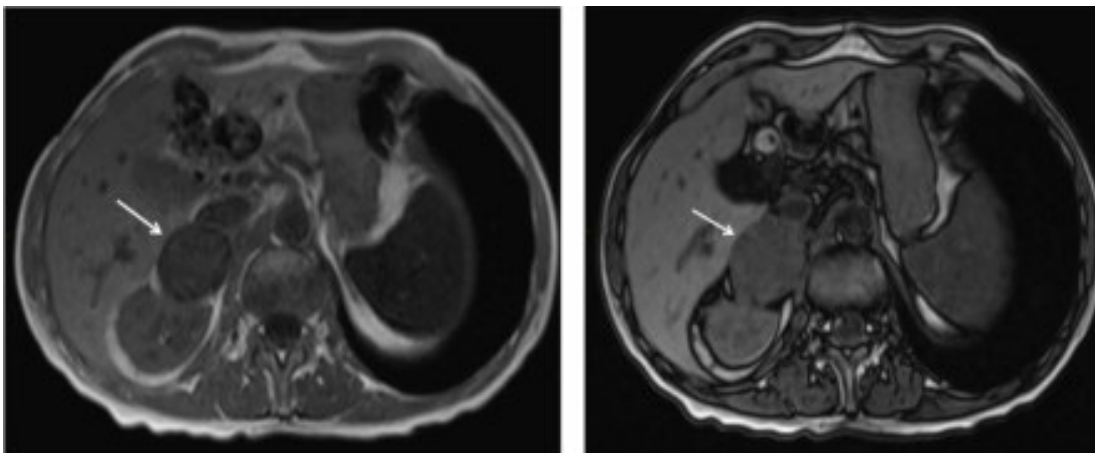
Para lograr esto se emplean dos secuencias potenciadas en T1 denominadas en “En Fase” (EF) y “Fuera de fase o fase opuesta” (FO), en las que lesiones con alto contenido lipídico intracelular pierden intensidad de señal, o sea, se tornan oscuras. Los adenomas ricos y pobres en lípidos, presentan este comportamiento, a diferencia de las metástasis que no pierden señal (Figuras 5 y 6).

Otros autores prefieren utilizar un método cuantitativo para determinar la caída de la señal, empleando una fórmula que permite calcular el índice de desplazamiento químico:  $IDQ = (SEF - SFO) / SEF \times 100$  (donde IDQ= índice de desplazamiento químico, SEF = intensidad de señal





**Figura 5.** Imagen de resonancia magnética potenciadas en T1 para estudio de nódulo suprarrenal izquierdo, en fase A y fuera de fase en B. Se observa una masa sólida que presenta caída de la señal en la imagen fuera de fase, concluyendo que corresponde a un adenoma, que no requirió estudios adicionales.



**Figura 6.** Imagen de resonancia magnética potenciadas en T1 en fase A y fuera de fase en B, para estudio de masa de la glándula suprarrenal derecha, en paciente con antecedente de cáncer de pulmón. Se identifica masa sólida que no presenta caída de la señal en la imagen fuera de fase, indicando la presencia de metástasis.

en secuencias en fase, SFO = intensidad de señal en secuencias en fase opuesta.). Si el índice de desplazamiento químico es mayor a 16,5 % se considera que la lesión es un adenoma (14,15), otros autores proponen un límite de 20 % (16).

La sensibilidad y la especificidad de la técnica del desplazamiento químico por resonancia magnética para caracterizar las lesiones adrenales

incidentales es de 81 - 100 y 94 - 100 % respectivamente (2,19).

#### **Tomografía computarizada vs Resonancia magnética**

En la actualidad existe controversia respecto a qué estudio es superior en la caracterización de las masas adrenales. Algunos estudios han

demostrado que para la valoración de adenomas ricos en lípidos no hay diferencia entre estos dos métodos diagnósticos. Para la caracterización de adenomas pobres en lípidos el desplazamiento químico por resonancia magnética puede ser superior a la tomografía computarizada (17).

La mayoría de los autores consideran la tomografía computarizada como el método inicial de diagnóstico y caracterización de las masas adrenales por ser más económico, rápido y de más fácil acceso (18,19), y recomiendan reservar la resonancia magnética para pacientes con contraindicaciones para la toma de una tomografía computada como son: antecedentes de reacciones alérgicas a medio de contraste, deficiencias en la función renal, o en niños para minimizar la exposición a radiación ionizante.

Si luego de estas aproximaciones diagnósticas persiste el hallazgo como masa indeterminada, se puede recurrir a imagen por PET/CT, que tiene una sensibilidad de 93-100% y especificidad del 90-100 %, pero que por su alto costo y empleo de radiación ionizante se reserva para casos dudosos. La última opción, cada vez menos utilizada es la biopsia (19).

El algoritmo diagnóstico para caracterizar una masa suprarrenal se puede resumir de la siguiente manera:

1. Detecta la lesión
2. Considerar un test endocrino para descartar una masa hiperfuncionante, especialmente si no hay historia de neoplasia.
3. Tener en cuenta la edad del paciente (los adenomas son más frecuentes en jóvenes, y las neoplasias en adultos mayores)
4. ¿Hay neoplasia conocida?
5. ¿El paciente tiene estudios previos?
6. ¿Cómo son las características de la lesión (morfología)?
7. ¿Se le ha hecho un TC no contrastado?.
8. Si se considera TC contrastado, realizar protocolo de wash-out, y caracterizar lesión benigna vs maligna según el % de lavado.
9. Lesión indeterminada: usar desplazamiento químico en resonancia magnética.
10. Si persiste la duda realizar imagen por PET-CT o biopsia.

## Conclusión

Ante toda masa suprarrenal, incluyendo incidentalomas o masas identificadas en estadiaje de tumor o en seguimiento, se debe considerar la realización de la tomografía computarizada con protocolo con secuencias simples y contrastadas dinámicas para realizar la cuantificación de los índices de lavado y así determinar con alta sensibilidad y especificidad si corresponde a una lesión benigna o maligna.

## Referencias

1. **Boland GW.** Adrenal Imaging: from Addison to Algorithms. *Radiol Clin North Am.* 2011; 49:511-28.
2. **Boland GW, Blake M, Hahn P, Mayo-Smith W.** Incidental Adrenal Lesions: Principles, Techniques, and Algorithms for Imaging Characterization *Radiology.* 2008; 249:756-75.
3. **Mayo-Smith WW, Boland GW, Noto RB, Lee MJ.** State-of-the-art adrenal imaging. *Radiographics.* 2001; 21: 995-1012.
4. **Blake M, Holalkere N, Boland GW.** Imaging Techniques for Adrenal Lesion Characterization. *Radiologic Clinic of North America.* 2008; 46:65-78.
5. **Young WF Jr.** The incidentally discovered adrenal mass. *N Engl J Med.* 2007; 356:601-10.
6. **Mansmann G, Lau J, Balk E, Rothberg M, Miyachi Y, Bornstein SR.** The clinically inapparent adrenal mass: update in diagnosis and management. *Endocr Rev.* 2004; 25:309-40.
7. **Korobkin M, Giordano TJ, Brodeur FJ, Francis IR, Siegelman ES, Quint LE, et ál.** Adrenal adeno-

- mas: relationship between histologic lipid and CT and MR findings. *Radiology*. 1996; 200:743-47.
8. **Dunnick NR, Korobkin M.** Imaging of Adrenal Incidentalomas: current Status: *Am J Roentgenol*. 2002; 179:559-68.
  9. **Boland GW, Lee MJ, Gazelle GS, Halpern EF, McNicholas MM, Mueller PR.** Characterization of adrenal masses using unenhanced Ct: an analysis of the Ct literature. *AJR Am J Roentgenol*. 1998; 171:201-4.
  10. **Siegelman E, Charangundla S.** Imaging of Adrenal Gland. *Syllabus Genitourinary radiology*. 2006; 131-144.
  11. **Caoili EM, Korobkin M, Francis IR, Cohan RH, Platt JF, Dunnick NR, et al.** Adrenal Masses: Characterization with Combined Unenhanced and Delayed Enhanced CT. *Radiology*. 2002; 222:629-33.
  12. **Pena CS, Boland GW, Hahn PF, Lee MJ, Mueller PR.** Characterization of indeterminate (lipid-poor) adrenal masses: use of washout characteristics at contrast-enhanced CT. *Radiology*. 2000; 217:798-802.
  13. **Blake MA, Kalra MK, Sweeney AT, Lucey BC, Maher MM, Sahani DV, et al.** Distinguishing benign from malignant adrenal masses: multi-detector row CT protocol with 10-minute delay. *Radiology*. 2006; 238: 578-85.
  14. **Savci G, Yazici Z, Sahin N, Akgöz S, Tuncel E.** Value of chemical Shift subtraction MRI in characterization of adrenal masses. *AJR Am J Roentgenol*. 2006; 186:130-5.
  15. **Fujiyoshi F, Nakajo M, Kukukura Y, Tsuchimochi S.** Characterization of adrenal tumors by chemical shift fast-low angle shot MR imaging: comparison of four methods of quantitative evaluation. *AJR Am J Roentgenol*. 2003; 180:1649-57.
  16. **Elsayes KM, Mukundan G, Narra VR, Lewis JS Jr, Shirkhoda A, Farooki A, et al.** Adrenal Masses: MR Imaging Features with Pathologic Correlation . *RadioGraphics*. 2004; 24:S73-86.
  17. **Israel GM, Korobkin M, Wang C, Hecht EN, Krinsky GA.** Comparison of unenhanced CT and chemical shift MRI in evaluating lipid-rich adrenal adenomas. *AJR Am J Roentgenol*. 2004; 183:215-19.
  18. **Park BK, Kim CK, Kim B, Lee JH.** Comparison of delayed enhanced CT and chemical shift MR for evaluating hyperattenuating incidental adrenal masses. *Radiology*. 2007; 243:760-65.
  19. **Song J, Mayo W.** Incidentally discovered adrenal mass. *Radiol Clin N Am*. 2011; 49:361-68.
  20. **Boland GW, Blake MA.** Incidental Adrenal Lesions: Principles, Techniques, and algorithms for Imaging Characterization. *Radiology*. 2008; 249:756-75.