

ARTICULO DE REVISIÓN

Parálisis obstétrica del plexo braquial. Revisión del estado actual de la enfermedad

Current concepts concerning obstetric brachial plexus palsy

Enrique Manuel Vergara-Amador ¹

Recibido: 25/06/2013 / Aceptado: 26/05/2014

¹ Unidad de Ortopedia. Facultad de Medicina. Universidad Nacional de Colombia. Bogotá, Colombia.

Correspondencia: Enrique Vergara-Amador. Dirección: Carrera 23 No. 45C-51 Oficina 514. Telefono: +57 2876773 - +57 3164106358. Fax. +57 2870630. Correo electrónico: emvergaraa@unal.edu.co

| Resumen |

El presente documento hace una revisión actual de la parálisis obstétrica del plexo braquial; se observan la etiología, aspectos demográficos, diagnóstico, cuándo deben ser observada sin cirugía y cuándo es el momento de operar. La clave de indicación de cirugía está dada cuando no ha habido recuperación del bíceps contra gravedad entre los tres y seis meses de edad. La cirugía está dirigida a la resección del neuroma y la utilización de injertos nerviosos. También tiene cabida en el tratamiento quirúrgico el uso de las transferencias nerviosas o neurotizaciones. La recuperación es lenta y se observaran resultados hasta los dos o tres años después de la cirugía. En los niños mayores de 18 meses, el tratamiento se enfoca, no en la microcirugía, sino en la reconstrucción mediante liberaciones, transferencias tendinosas y osteotomías.

Palabras clave: Plexo Braquial, Parálisis Obstétrica, Neuropatías del Plexo Braquial, Traumatismos del Nacimiento (DeCS).

Vergara-Amador E. Parálisis obstétrica del plexo braquial. Revisión del estado actual de la enfermedad. Rev. Fac. Med. 2014;62:255-263.

Summary

This article presents a review of current concepts in obstetric brachial plexus palsy (OBPP) looking at its aetiology, demographic aspects, diagnosis and when patients should be observed without surgery and when it is time to operate. Surgery is indicated when there has been no recovery of biceps against gravity (active elbow flexion) against gravity between 3 to 6 months of age. Surgery is focused on neuroma resection and

the use of nerve grafts. Nerve transfer or neurotisation also has a place in surgical treatment. Recovery is slow and results are usually observed 2 to 3 years after surgery. Treatment in children aged over 18 months will not consist of microsurgery reconstruction but rather tendon transfer, release and osteotomy.

Key words: Brachial Plexus; Paralysis, Obstetric; Brachial Plexus Neuropathies; Birth Injuries (MeSH).

Vergara-Amador E. Current concepts concerning obstetric brachial plexus palsy. Rev. Fac. Med. 2014;62:255-263.

Introducción

Incidencia y mecanismo

La incidencia de la parálisis del plexo braquial obstétrico (PBO) es de 0,5 a 3 lesiones por cada 1000 nacidos vivos (1-3). La lesión del plexo es producida por el resultado del aumento del ángulo del cuello-hombro; esto genera fuerzas longitudinales de estiramiento que exceden la tolerancia de los nervios durante el momento del parto. La presentación en el parto más común es la occipito izquierda anterior, por lo tanto, el hombro derecho se ubica anteriormente durante el nacimiento y presenta más distocia, lo que explicaría que sea el más comprometido (Figura 1a), lo que va de acuerdo con la mayor parte de los análisis publicados(1,2,4). Es controversial hasta qué punto las fuerzas uterinas expulsivas y/o manipulaciones externas producen la parálisis, pero la mayoría de autores coinciden en que la lesión es el resultado del proceso del nacimiento (5-7).

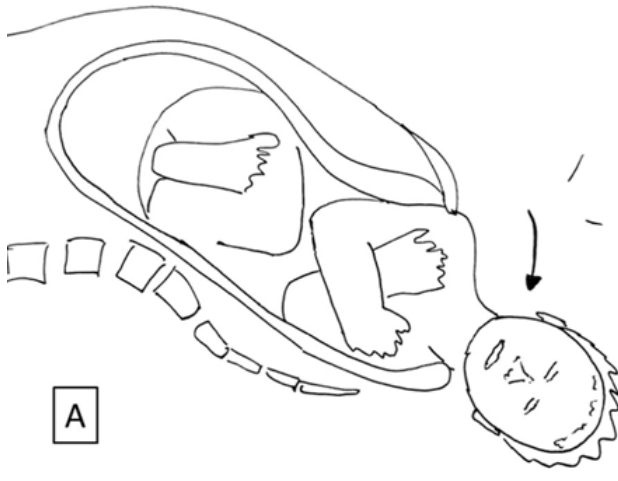


Figura 1a. Hombro derecho con tracción hacia abajo. Nota: esta pose se adopta para pasar en la fase final del parto. Fuente: autores.

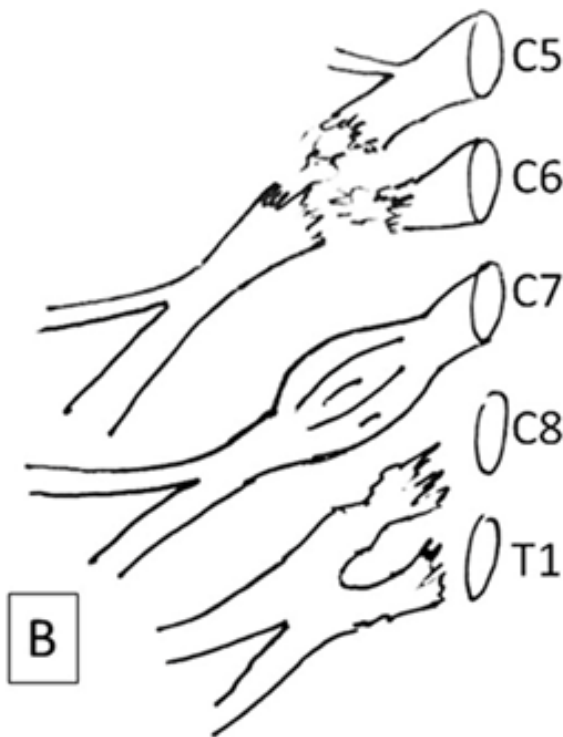


Figura 1b. Tipos de lesiones. Nota: se observa en C5 y C6 ruptura con pérdida de continuidad de las raíces e interposición de tejido cicatrizal sin cruce de axones. En C7 se observa un neuroma en continuidad producido por tracción. Algunos axones pueden cruzar el tejido cicatrizal. En C8 y T1 hay avulsión o arrancamiento de la raíz nerviosa. Fuente: autores.

Anatomía y patofisiología

Las raíces que conforman el plexo braquial son las C5, C6, C7, C8 y T1 (Figura 2).

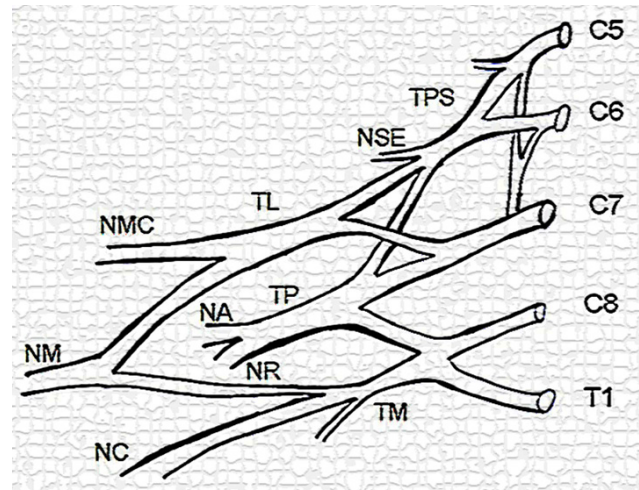


Figura 2. Esquema de plexo braquial. Fuente: autores.

Las raíces C5 y C6 conforman el tronco primario superior (TPS) y tronco lateral (TL), del cual se originan el nervio supraescapular (NSE) y el nervio musculocutáneo (NMC). La raíz C7 va a conformar en su mayor parte el tronco posterior (TP), que da origen a parte del nervio axilar (NA) y de nervio radial (NR). Las raíces C8 y T1 conforman el tronco primario inferior y tronco medial (TM), que dan origen a gran parte del nervio mediano (NM) y al nervio cubital (NC).

El nervio supraescapular inerva los músculos supraespinoso e infraespinoso, abductores del hombro y rotador externo, respectivamente; de otra parte el nervio musculocutáneo inerva el músculo bíceps y el braquial anterior, responsables de la flexión del codo.

La raíz C7 va a conformar, en su mayor parte, el tronco posterior, que da origen al nervio radial, encargado de inervar los músculos que hacen la extensión de la muñeca y los dedos. Las raíces C8 y T1 conforman el tronco primario inferior y el tronco medial, que dan origen al nervio cubital y gran parte del nervio mediano; se trata de los nervios principales para la flexión de la muñeca, de los dedos y de la musculatura intrínseca de la mano.

El patrón más común en la PBO es el que compromete la parte superior del tronco o las raíces C5 y C6 (conocida como la parálisis de Erb-Duchenne). Esta presentación tiene mejor pronóstico con una recuperación espontánea en la mayoría de los casos. El segundo patrón compromete el tronco superior y

el medio (C5, C6 y C7), también es conocida como parálisis de Erb-Duchenne extendida; el pronóstico es menos bueno que en la primera. El otro patrón es la lesión total, donde todo el plexo está comprometido (C5 a T1), es menos frecuente y es el que tiene peor pronóstico. La lesión aislada de C8 y T1, conocida como la parálisis de Klumpke, es extremadamente rara en la parálisis obstétrica (3-9). Existen tres tipos de lesiones (Figura 1b):

- **Tracción del nervio:** se produce una lesión en continuidad. Esta puede ser intensa con daño del patrón fascicular (grado IV en la clasificación de Sunderland) o menos intensa; en el segundo caso pueden encontrarse lesiones I, II o III de Sunderland. En el grado IV no se espera recuperación espontánea y debe tratarse como una lesión de ruptura. El grado I usualmente tiene una recuperación espontánea, lo mismo que el grado II, pero esta última es mucho más lenta.
- **Ruptura:** se presenta una pérdida de la continuidad del nervio; quedan los extremos nerviosos separados y corresponde a la lesión de Sunderland V. En el intento de reparación espontánea se produce un puente cicatrizal sin conducción nerviosa.
- **Avulsión:** es una lesión preganglionar; se produce arrancamiento de la raíz nerviosa.

Hay algunos factores predisponentes, unos relacionados con el niño y otros con la madre. El sobrepeso del niño es el factor más importante. El peso de los niños afectados con parálisis braquial obstétrica es mayor de 500 a 1.000 gramos de lo normal. Una historia de diabetes de la madre con macrosomía del bebe, puede producir una distocia del hombro, especialmente durante la última fase del trabajo de parto, lo que ocasiona la tracción del plexo braquial (4,10-12). Otros factores a tener en cuenta, además de la diabetes, son la preclamsia, la duración prolongada del trabajo de parto, la presentación (vértice, de nalgas, o de otro tipo); si el parto fue complicado o no, y el uso de instrumentos para el parto (5, 6,13). Algunas lesiones diferentes pueden confundirse con una lesión del plexo, como la luxación de hombro, las fracturas de costillas, las de clavícula o las del húmero (6,14).

Examen físico

El examen físico ayuda a determinar la gravedad de la lesión. Para llevarlo a cabo es importante rodear al niño de un entorno cálido y seguro. El aporte de un terapeuta es de mucha ayuda, ya que ellos tienen más contacto con el niño que el mismo médico. Es importante quitar toda la ropa del niño, excepto el pañal o la ropa interior, dependiendo de la

edad. La postura de la cabeza y el cuello se evalúan para descartar tortícolis. Los niños con lesiones del plexo braquial tienden, en general, a mirar hacia el lado contrario de la lesión. Un trauma significativo durante el nacimiento puede causar también tortícolis concomitante secundaria a una lesión de los músculos del cuello ipsilateral.

La postura de la extremidad superior sugiere el nivel de la lesión. En la parálisis de Erb-Duchenne, el hombro está en aducción y rotación interna. El codo está extendido, el antebrazo en pronación, la muñeca y los dedos pueden estar en flexión (actitud o postura de “propina de mesero”) (Figura 3).

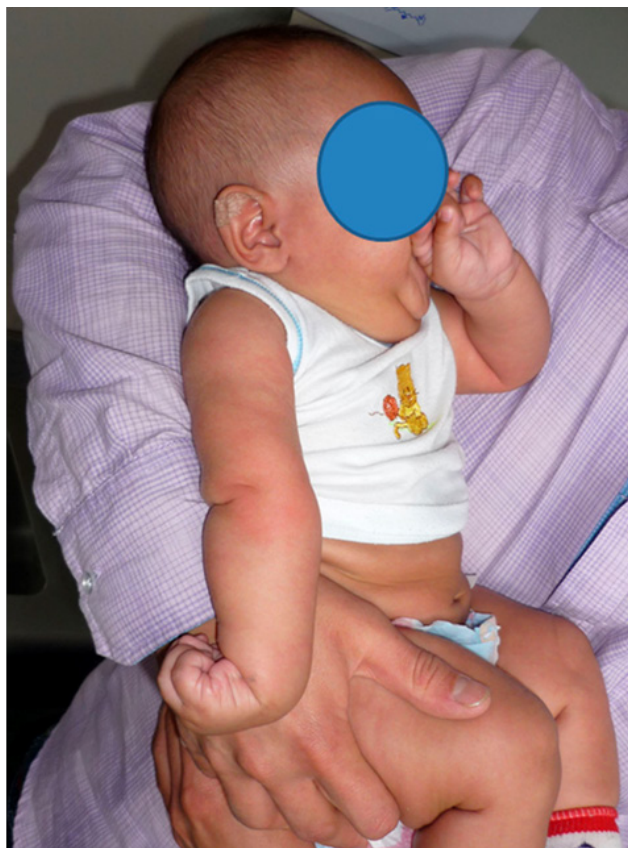

Figura 3. Parálisis de Erb-Duchenne. Nota: el hombro está en aducción y rotación interna en reposo. El codo está extendido, el antebrazo en pronación y la muñeca y los dedos pueden flexionarse (postura de “propina de mesero”). Fuente: autores.

En la parálisis total del plexo (C5, C6, C7, C8, T1), se encuentra una extremidad flácida, sin actividad motora. Debe observarse si hay asimetría abdominal o torácica con la respiración, lo que sugiere una parálisis diafragmática por lesión del nervio frénico. La afectación de este nervio sugiere

una lesión muy superior, ya que este nervio se origina de las raíces de C3 y C4, principalmente.

Una escápula que no aproxima a la línea media indica parálisis de los músculos elevador de la escápula y romboides, inervados por el nervio escapular dorsal, que nace de la raíz C5. Una escápula alada indica una lesión muy proximal en las raíces C5, C6 y C7, que dan origen al nervio torácico largo, inervador de los serratos (3,5-7,15-17).

La presentación clásica de la ptosis ipsilateral, miosis, anhidrosis y la aparición de exoftalmos confirman la presencia de un síndrome de Horner, que indica que hay una lesión de la raíz C8 y T1; en esta zona ya se encuentran ramos comunicantes con fibras de la cadena simpática. Evaluar la flexión del codo es importante, ya que será decisiva en la indicación de cirugía, sobre todo en las lesiones altas del plexo braquial. Existen diversos trucos, entre estos el de la toalla, en la cual se oculta la cara del niño y se observa la reacción de la mano afectada, evaluando si hace o no flexión del codo (18) (Figura 4).

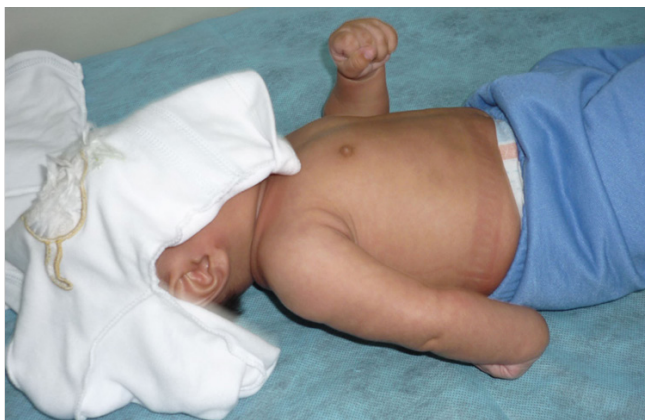

Figura 4. Signo de la toalla. Nota: este signo sirve para evaluar la flexión activa del codo. Se oculta la cara del niño y se observa si hay o no flexión del codo. Fuente: autor.

Métodos diagnósticos complementarios

Una radiografía de tórax evalúa si hay elevación del diafragma, lo que confirmaría un compromiso de la raíz C4. Exámenes diagnósticos adicionales, como la resonancia magnética (RM) y el estudio de neuroconducción, pueden ser de ayuda. La mielografía, la tomografía combinada con la mielografía y la RM pueden ayudar a esclarecer si es una lesión de avulsión o rupturas extraforaminales. La mielografía con tac es un buen examen para determinar avulsión, pero es

un método invasivo, por lo que hoy en día no está indicado en los niños.

Se ha demostrado que la RM, que no es invasiva (pero que requiere sedación profunda o anestesia en estos niños), tiene un alto valor de positividad para las avulsiones (alrededor de 94%). También es el caso de mielografía y tac combinados, los cuales muestran, adecuadamente, los pseudomeningoceles, la médula espinal y los tejidos blandos alrededor del plexo. Aun así, no hay indicación absoluta para practicar el examen. En casos seleccionados que se requiera de un apoyo diagnóstico, la RM sería la elección (5-7).

Los estudios de electrodiagnóstico como la electromiografía (EMG) y las velocidades de conducción nerviosa (VCN) son útiles, a veces, para definir el sitio de la lesión y la gravedad de la lesión. Una conducción nerviosa sensitiva normal con ausencia de conducción nerviosa motora es indicativo de una avulsión. Igualmente, una ausencia de reinervación a los tres meses indica casi siempre una avulsión (5,6,19).

Estos estudios son más útiles en la lesión de plexo braquial del adulto que en la lesión de plexo braquial obstétrica. Hoy en día, muchos centros especializados se basan en los hallazgos físicos y en la evolución para decidir cirugía en la parálisis braquial obstétrica. De otra parte, los hallazgos intraquirúrgicos definen la técnica quirúrgica que se debería usar.

Recuperación espontánea y tratamiento

El enfoque de tratamiento se hace de acuerdo con la evolución de la parálisis de los músculos comprometidos. Ha sido reportado que, la recuperación espontánea y con buenos resultados funcionales, oscila entre el 66% y 92%, en los niños que han iniciado recuperación durante los primeros dos meses de nacido (20-23). Hay casos en que es obvia la cirugía, como en el caso de los niños que presentan parálisis total acompañada de un síndrome de Horner; ya que esto indica una lesión por avulsión, es recomendable hacer una cirugía antes de los tres meses de edad. Del otro extremo están los niños en los cuales no se piensa en cirugía y que se recuperan de una manera considerable durante el primer mes de nacido (5,6,23).

La discusión se da en esos niños en los que la recuperación inicia muy tardíamente, que se da de forma incompleta o se detiene.

Las rupturas tienen diferentes grados de recuperación y son causa de controversia con respecto a las indicaciones

y del momento adecuado de la cirugía. Gilbert y Tassin (24-26), en su clásico estudio, mostraron que el indicador principal para lograr una recuperación espontánea adecuada era la recuperación del bíceps contra gravedad antes de los tres meses de edad. Muchos autores han encontrado al bíceps como un buen indicador, pero algunos aconsejan esperar la recuperación del mismo entre los cuatro y seis meses contra la gravedad (27), incluso hasta los nueve meses, como lo dice Clarke (6,28). Estos últimos autores han mostrado que los resultados de reparación microquirúrgica combinadas con algunas transferencias tendinosas en el hombro son similares a los operados a los tres meses.

Escoger el momento de operar resulta controversial, por lo cual, la mayoría de los autores consideran el intervalo de tres a seis meses de edad para realizar la cirugía, dependiendo de la progresión de la recuperación espontánea. La recuperación después de la reparación nerviosa es obtenida entre 18 y 24 meses.

Hay unos hechos concluyentes después de analizar múltiples estudios. Muchas de las parálisis braquiales obstétricas son transitorias. Los niños que recuperan contra la gravedad los músculos inervados por el tronco superior antes de los dos meses de edad, tendrán una total recuperación del plexo entre los 12 y 24 meses de edad. En los bebés que no recuperan la fuerza contra gravedad del bíceps a los cinco o seis meses de vida, la reconstrucción microquirúrgica del plexo redundará en un mejor resultado que si se sigue esperando la recuperación espontánea. Una serie grande de O'Brien y cols., sugiere que la recuperación espontánea será completa si la recuperación motora del miembro superior está presente a los seis meses de edad (29).

Alteraciones secundarias

La debilidad resultante de los músculos deltoides y de los rotadores externos, sumada a la recuperación del dorsal ancho y pectorales, llevan a una deformidad en rotación interna y aducción del hombro, que finalmente producen contracturas y una subluxación posterior de la cabeza humeral. Esta es la principal causa que lleva a una deformidad de la articulación gleno-humeral, trastorno que genera dolor y limitación franca de la movilidad. Se produce una compensación, un incremento de la movilidad escapulo-torácica que, aunado a alguna parálisis de los serratos, ocasiona un desequilibrio de la escápula, llegando a ser notoria y molesta para los padres y para el niño mayor (23,30-33) (Figura 5).

Otro problema observado en la PBO es el acortamiento final de la extremidad que, sumado a los problemas resultantes de deformidad del hombro o del codo, se ha asociado a

problemas de la marcha y actitud postural (23,34,35). Es frecuente encontrar, en la recuperación espontánea, fenómenos de co-contracción especialmente en las lesiones extensas. Esto es más evidente durante la flexión de codo, en donde la contracción conjunta de bíceps y tríceps imposibilita una buena flexión. Así mismo, en el hombro, cuando se realiza la abducción-flexión, se genera una contracción al mismo tiempo de los extensores y aductores (pectorales y del dorsal ancho). La aplicación de toxina botulínica tiene cada vez más un lugar para tratar estas co-contracciones (36,37).

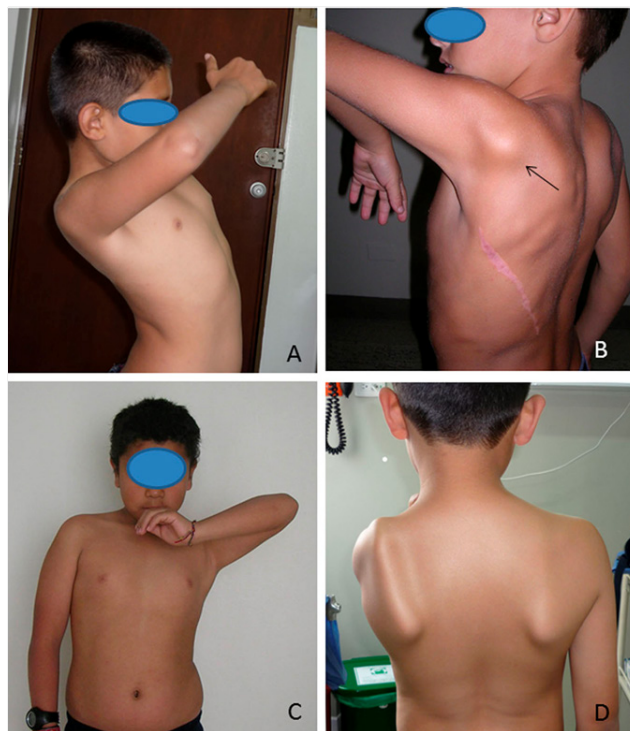

Figura 5. Alteraciones secundarias. Nota: A. Se observa déficit de rotación externa y abducción del hombro derecho. B. Puede visualizarse y palpase la subluxación posterior de la cabeza humeral izquierda deformada (flecha negra). C. Signo de la trompeta, ocasionado por el déficit de rotación externa cuando trata de llevar la mano hacia la boca. D. Se aprecia la escápula izquierda lateralizada y levantada, por no función de los músculos serratos, inervados por el nervio torácico largo (de raíces C5, C6 y C7). Fuente: autor.

Los pacientes mayores (en donde ya no hay cabida a la reparación microquirúrgica), con parálisis residual o con deformidad ya establecida del hombro, del codo, del antebrazo o de la mano, son candidatos a reconstrucción por medio de liberaciones y transferencias musculares y tendinosas, procedimientos que se inician desde los dos años de edad en promedio (38-42). Cuando ya no es posible el manejo

por medio de las partes blandas, se realiza una osteotomía rotacional de humero para llevar la mano hacia adelante, lo cual elimina la rotación interna y la actitud de pronación. Esto mejora la apariencia estética y permite llevar de mejor manera la mano hacia la cara (7,42).

En el codo es frecuente observar la contractura en flexión del codo, que llega a ser un problema estético y funcional, y cuya explicación no es muy clara. Se dice que puede ser producto del desequilibrio entre el tríceps y el bíceps por los fenómenos de co-contracción o de la curvatura anterior que llega a tener el cubito. Cuando la deformidad está apareciendo se puede tratar con férulas en extensión; si la deformidad progresa, puede requerirse liberación quirúrgica o de osteotomías del humero en extensión (42,43).

Para el déficit de flexión, transferencias musculares como la del dorsal ancho llegan a ser de utilidad. Todas estas alteraciones pueden darse en general en las lesiones de plexo braquial que tenían indicación de cirugía nerviosa y no fueron intervenidas. En los plexos operados, la secuela más frecuente se ubica en el hombro, con limitación de la rotación externa y abducción y deformidad en rotación interna y aducción.

Técnicas quirúrgicas

Sólo con el advenimiento de los avances de microcirugía y los trabajos desarrollados por Millesi, Narakas, Gilbert y otros en Europa, que impulsaron la reconstrucción microquirúrgica del plexo braquial (44-46). El abanico de posibilidades quirúrgicas comprende la neurolisis, la resección de neuroma e interposición de injertos nerviosos y la transferencia de nervios (12,15,16,23,25-28,47-49). El plexo es abordado por una incisión supraclavicular cuando la lesión es confinada al tronco primario superior, que es estéticamente aceptable y permite acceder bien al tronco.

Cuando la lesión es de C5, C6 y C7, se realiza una incisión por el borde posterior del esternocleidomastoideo, extendiéndose por el borde supraclavicular, lo que permite un abordaje cómodo del plexo. Cuando es una lesión total, se aumenta la exposición con un abordaje infraclavicular deltopectoral, en el que puede requerirse una osteotomía de la clavícula. El músculo omohioideo es seccionado y los vasos cervicales trasversos son ligados o cauterizados, identificando luego las raíces nerviosas y el neuroma (49) (Figura 6).

La neurolisis es usada en casos excepcionales. Actualmente, el tratamiento de elección es el uso de los injertos nerviosos y las transferencias nerviosas (47-51). Si se reseca o no el neuroma también fue controversial. Algunos cirujanos decidían este tipo de procedimiento acuerdo con la estimulación nerviosa

intraoperatoria, pero el consenso en general al día de hoy es el de reseca el neuroma y luego la reconstrucción con injertos nerviosos en las rupturas extraforaminales o con la combinación o no de transferencias nerviosas (52,53) (Figura 6B).

El uso de los injertos ha dado mejores resultados que la neurolisis, pero hay que tener en cuenta que inicialmente podría haber un empeoramiento del cuadro. Esto es notorio en el niño más grande que ha tenido una recuperación mínima, pero que no es suficiente dentro de los parámetros establecidos de buena recuperación. Esto deben saberlo los padres antes de la cirugía.

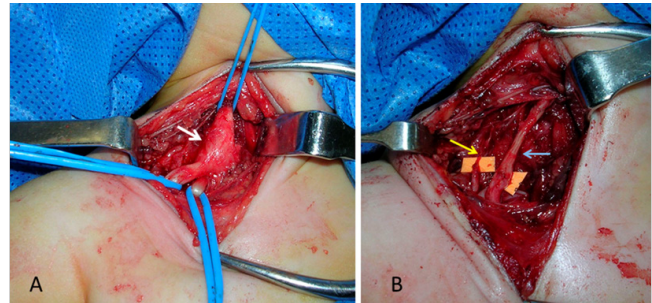


Figura 6. Incisiones. Nota: A y B. Se ha realizado resección del neuroma y reparación del plexo con injertos de nervio (flecha gruesa) y con neurotización del nervio espinal accesorio hacia el nervio supraescapular (flecha delgada). Fuente: autor.

El nervio sural es tomado a través de una incisión longitudinal larga o ligeramente curva en la pierna. No se recomienda realizar mínimas incisiones, debido a la fragilidad y dificultad en la toma del injerto (49). En el caso de lesiones del tronco superior, estos injertos son colocados conectando las raíces disponibles y, como regla general, de la parte posterior de las raíces a los cordones posteriores y de la parte anterior hacia los cordones anteriores. Como casi siempre se encuentra parte de la raíz C5 y C6, la raíz C5 se conecta con el nervio supraescapular, la división anterior de plexo o al cordón lateral o al nervio musculocutáneo. La raíz C6 se conecta a la división posterior o al cordón posterior o al nervio axilar y radial. En algunas ocasiones se puede combinar con algunas transferencias nerviosas; es más frecuente el uso del nervio espinal accesorio hacia el nervio supraescapular (Figura 6B).

En las avulsiones del plexo, la única opción es la utilización de transferencias nerviosas, como del espinal accesorio, de los intercostales, del plexo cervical y de la raíz contralateral de C7. El nervio frénico no es aconsejado en los niños. En caso de avulsiones de C5 y C6, hay varias estrategias de reconstrucción que recurren a transferencias nerviosas intra plexo, como son la rama inferior del nervio espinal accesorio, el uso de C7 ipsilateral y la de fascículos del nervio cubital para el bíceps

(41,51,54-56). En general, cuando se presentan avulsiones extensas y limitadas opciones de cirugía, es mejor brindarle estas opciones en la reconstrucción de la mano y del codo (5,26).

Gilbert (26) reportó en 1995 una serie de 178 casos con reconstrucción con injertos nerviosos, con un seguimiento mínimo de 3 años. Los resultados para las lesiones de C5 y C6 fueron excelentes para el hombro y el codo. En 54 pacientes con parálisis total del plexo, la reinervación del tronco inferior aportó una flexión útil de los dedos en el 75% de los casos y una función intrínseca de la mano en el 50% de los casos. Este autor resalta la importancia de reconstruir las raíces bajas del plexo.

Evaluación motora y funcional

Este es uno de los puntos de mayor controversia. La mayoría de los autores usan la clasificación de Mallet para evaluar la función del hombro (5,26,57), que funciona bien en niños grandes. Otros métodos para evaluar el hombro son el de Gilbert y el de Birch (23,26,39). Para evaluar la función de la mano y el codo, la escala descrita por Raimondi y Gilbert es la más usada y aceptada por el grupo de trabajo de plexo braquial obstétrico (26). En niños grandes se usa la escala del Medical Research Council y la de Gilbert-Tassin (6,26,28,49).

El sistema de graduación de Toronto (28,49) evalúa muy bien en niños pequeños la parte motora, población en la que es muy difícil de examinar la fuerza contra resistencia. La evaluación sensitiva es extremadamente difícil de hacer en los niños. Narakas (58) describió algo muy simple, en 4 grados de acuerdo a las respuestas al dolor y al contacto.

Conclusión

Un diagnóstico adecuado en la parálisis obstétrica del plexo braquial es fundamental para hacer un buen plan de tratamiento. El tratamiento quirúrgico está indicado generalmente cuando no ha habido recuperación del bíceps contra gravedad entre los tres y seis meses de edad. La cirugía está enfocada a la resección del neuroma y colocación de injertos nerviosos. En algunos casos es útil realizar las transferencias nerviosas o neurotizaciones. Los resultados del tratamiento quirúrgico se observarán más allá de los dos años de la cirugía. En los niños grandes, el tratamiento se enfocará a la reconstrucción mediante liberaciones, transferencias tendinosas y osteotomías.

Conflicto de interés

Ninguno declarado por el autor.

Financiación

Ninguna declarado por el autor.

Agradecimientos

Ninguno declarado por el autor.

Referencias

1. **Levine MG, Holroyde J, Woods JR Jr, Siddiqi TA, Scott M, Miodovnik M.** Birth traumas: incidence and predisposing factors. *Obstet Gynecol.* 1984;63:792-5.
2. **Hardy AE.** Birth injuries of the brachial plexus: Incidence and prognosis. *J Bone Joint Surg Br.* 1981;63:98-101.
3. **Michelow BJ, Clarke HM, Curtis CG, Zuker RM, Seifu Y, Andrews DF.** The natural history of obstetrical brachial plexus palsy. *Plast Reconstr Surg.* 1994;93:675-80.
4. **Thatte MR, Mehta R.** Obstetric brachial plexus injury. *Indian J Plast Surg.* 2011;44(3):380-9.
5. **Haerle M, Gilbert A.** Management of Complete Obstetric Brachial Plexus Lesions. *J Pediatr Orthop.* 2004;24:194-200.
6. **Borschel GH, Clarke HM.** Obstetrical brachial plexus palsy. *Plast Reconstr Surg.* 2009;124(Suppl. 1):144e-55e.
7. **Al-Qattan MM.** Obstetric brachial plexus injuries. *Journal of the American Society for Surgery of Hand.* 2003;3:41-54.
8. **Geutjens G, Gilbert A, Helsen K.** Obstetric brachial plexus palsy associated with breech delivery. A different pattern of injury. *J Bone Joint Surg Br.* 1996;78:303-6.
9. **Al-Qattan MM, Clarke HM, Curtis CG.** Klumpke's birth palsy: does it really exist? *J Hand Surg Br.* 1995;20:19-23.
10. **McFarland LV, Raskin M, Daling JR, Benedetti TJ.** Erb/Duchenne's palsy: a consequence of fetal macrosomia and method of delivery. *Obstet Gynecol.* 1986;68:784-8.
11. **Al-Qattan MM, Al-Kharfy TM.** Obstetric brachial plexus injury in subsequent deliveries. *Ann Plast Surg.* 1996;37:545-8.
12. **Gilbert A, Brockman R, Carlouz H.** Surgical treatment of brachial plexus birth palsy. *Clin Orthop Relat Res.* 1991;264:39-47.
13. **de Chalain TM, Clarke HM, Curtis CG.** Case report: Unilateral combined facial nerve and brachial plexus palsies in a neonate following a midlevel forceps delivery. *Ann Plast Surg.* 1997;38:187-90.
14. **Oppenheim WL, Davis A, Growdon WA, Dorey FJ, Davlin LB.** Clavicle fractures in the newborn. *Clin Orthop Relat Res.* 1990;250:176-80.
15. **Gilbert A.** Obstetrical brachial plexus palsy. En Tubiana R (editor). *The Hand.* Vol. 4. Philadelphia: WB Saunders, 1993:575-601.
16. **Gilbert A.** Paralyse obstetricale du plexus brachial. En Alnot JY, Narakas A (editores). *Les Paralysis du Plexus Brachial.* 2nd ed. Monographie de la Societe Francais de Chirurgie de la Main. Paris, France: Expansion Scientifique Française; 1995:270.

17. **Clarke H, Curtis C.** Examination and prognosis. En Gilbert A (editor). *Brachial plexus injuries*. London, United Kingdom: Martin-Dunitz; 2001:159-72.
18. **Bertelli JA, Ghizoni MF.** The towel test: a useful technique for the clinical and electromyographic evaluation of obstetric brachial plexus palsy. *J Hand Surg Br.* 2004;29:155-8.
19. **Vredevelde JW.** Clinical neurophysiological investigations. En Gilbert A (editor). *Brachial plexus injuries*. London, United Kingdom: Martin-Dunitz; 2001:42.
20. **Laurent JP, Lee R, Shenaq S, Parke JT, Solis IS, Kowalik L.** Neurosurgical correction of upper brachial plexus birth injuries. *J Neurosurg.* 1993;79:197-203.
21. **Hoeksma AF, ter Steeg AM, Nelissen RG, van Ouwerkerk WJ, Lankhorst GJ, de Jong BA.** Neurological recovery in obstetric brachial plexus injuries: an historical cohort study. *Dev Med Child Neurol.* 2004;46:76-83.
22. **Pondaag W, Lee R, Shenaq S, Parke JT, Solis IS, Kowalik L.** Natural history of obstetric brachial plexus palsy: a systematic review. *Dev Med Child Neurol.* 2004;46:138-44.
23. **Hale HB, Bae DS, Waters PM.** Current Concepts in the Management of Brachial Plexus Birth Palsy. *J Hand Surg.* 2010;35A:322-31.
24. **Gilbert A, Tassin JL.** Reparation chirurgicale du plexus brachial dans la paralysie obstetricale. *Chirurgie.* 1984;110:70-5.
25. **Gilbert A, Tassin JL.** Obstetrical palsy: a clinical, pathological and surgical review. En Terzis JK (editor). *Micro reconstruction of nerve injuries*. Philadelphia: WB Saunders; 1987. p. 529.
26. **Gilbert A.** Long-term evaluation of brachial plexus surgery in obstetrical palsy. *Hand Clin.* 1995;11:583-94.
27. **Waters PM.** Comparison of the natural history, the outcome of microsurgical repair, and the outcome of operative reconstruction in brachial plexus birth palsy. *J Bone Joint Surg Am.* 1999;81:649-59.
28. **Clarke HM, Curtis CG.** An approach to obstetrical brachial plexus injuries. *Hand Clin.* 1995;11:563-81.
29. **O'Brien DF, Park TS, Noetzel MJ, Weatherly T.** Management of birth brachial plexus palsy. *Childs Nerv Syst.* 2006;22:103-12.
30. **Pearl ML, Edgerton BW.** Glenoid deformity secondary to brachial plexus birth palsy. *J Bone Joint Surg Am.* 1998;80:659-67.
31. **Birch R.** Medial rotation contraction and posterior dislocation of the shoulder. In: Gilbert A, ed. *Brachial plexus injuries*. London, United Kingdom: Martin-Dunitz; 2001:249-59.
32. **Pearl ML, Edgerton BW, Kon DS, Darakjian AB, Kosco AE, Kazimiroff PB, Burchette RJ.** Comparison of arthroscopic findings with magnetic resonance imaging and arthrography in children with glenohumeral deformities secondary to brachial plexus birth palsy. *J Bone Joint Surg Am.* 2003;85:890-8.
33. **Van Gelein Vtringa VM, Van Kooten EO, Jaspers RT, Mullender MG, Van Doorn-Loogman MH, Van der Sluijs JA.** An MRI study on the relations between muscle atrophy, shoulder function and glenohumeral deformity in shoulders of children with obstetric brachial plexus injury. *J Brachial Plex Peripher Nerve Inj.* 2009;4:5.
34. **McDaid PJ, Kozin SH, Thoder JJ, Porter ST.** Upper extremity limb-length discrepancy in brachial plexus palsy. *J Pediatr Orthop.* 2002;22:364-6.
35. **Bae DS, Ferretti M, Waters PM.** Upper extremity size differences in brachial plexus birth palsy. *Hand (NY).* 2008;3:297-303.
36. **Rollnik JD, Hierner R, Schubert M, Shen ZL, Johannes S, Tröger M, et al.** Botulinum toxin treatment of cocontractions after birth-related brachial plexus lesions. *Neurology.* 2000;55:112-4.
37. **Price AE, Ditaranto P, Yaylali I, Tidwell MA, Grossman JA.** Botulinum toxin type A as an adjunct to the surgical treatment of the medial rotation deformity of the shoulder in birth injuries of the brachial plexus. *J Bone Joint Surg Br.* 2007;89:327-9.
38. **Hoffer M M, Wickenden R, Roper B.** Brachial plexus birth palsies. Results of tendon transfers to rotator cuff. *J Bone Joint Surg Am.* 1978;60:691-5.
39. **Pagnotta A, Haerle M, Gilbert A.** Long-term results on abduction and external rotation of the shoulder after latissimus dorsi transfer for sequelae of obstetric palsy. *Clin Orthop Relat Res.* 2004;426:199-205.
40. **Waters PM, Bae DS.** Effect of tendon transfers and extra-articular soft-tissue balancing on glenohumeral development in brachial plexus birth palsy. *J Bone Joint Surg Am.* 2005;87:320-5.
41. **Vergara-Amador E.** Latissimus dorsi transposition for sequelae of obstetric palsy. *Colombia Médica.* 2010;41:248-55.
42. **Waters PM.** Management of Shoulder Deformities in Brachial Plexus Birth Palsies. *J Pediatr Orthop.* 2010;30:S53-6.
43. **Al-Qattan MM.** Total Obstetric Brachial Plexus Palsy in Children With Internal Rotation Contracture of the Shoulder, Flexion Contracture of the Elbow, and Poor Hand Function: Improving the Cosmetic Appearance of the Limb With Rotation Osteotomy of the Humerus. *Ann Plast Surg.* 2010;65:38-42.
44. **Millesi H.** Microsurgical nerve grafting. *World J Surg.* 1979;2:67-79.
45. **Narakas AO.** The treatment of brachial plexus injuries. *Int Orthop.* 1985;9:29-36.
46. **Gilbert A, Khouri N, Carlioz H.** Exploration chirurgicale du plexus brachial dans la paralysie obstétricale: Constatations anatomiques chez 21 malades operes. *Rev Chir Orthop Reparatrice Appar Mot.* 1980;66:33-42.
47. **Kozin SH.** Nerve Transfers in Brachial Plexus Birth Palsies: Indications, Techniques, and Outcomes. *Hand Clin.* 2008;24:363-76.
48. **Kozin SH.** Brachial Plexus Microsurgical Indications. *J Pediatr Orthop.* 2010;30:S49-52.
49. **Borschel GH, Clarke HM.** Obstetrical Brachial Plexus Palsy. *Plast Reconstr Surg.* 2009;124(Suppl.):144e.
50. **Bertelli JA, Ghizoni MF.** Reconstruction of C5 and C6 brachial plexus avulsion injury by multiple nerve transfers: spinal accessory to suprascapular, ulnar fascicles to biceps branch, and triceps long or lateral head branch to axillary nerve. *J Hand Surg.* 2004;29A:131-9.

51. **Vergara-Amador E.** Combinación de transferencias nerviosas en el tratamiento de lesiones altas del plexo braquial. *Revista Cubana de Ortopedia y Traumatología.* 2012;26:128-42.
52. **Clarke HM, Al-Qattan MM, Curtis CG, Zuker RM.** Obstetrical brachial plexus palsy. Results following neurectomy of conducting neuromas in continuity. *Plast Reconstr Surg.* 1996;97:974-82.
53. **Capek L, Clarke HM, Curtis CG.** Neuroma in continuity resection; early outcome in obstetrical brachial plexus palsy. *Plast Reconstr Surg.* 1998;102:1555-64.
54. **Oberlin C, Beal D, Leechavengvongs S, Salon A, Dauge MC, Sarcy JJ.** Nerve transfer to biceps muscle using a part of ulnar nerve for C5-C6 avulsion of the brachial plexus: anatomical study and report of four cases. *J Hand Surg Am.* 1994;19:232-7.
55. **Yin HW, Jiang S, Xu WD, Xu L, Xu JG, Gu YD.** Partial ipsilateral C7 transfer to the upper trunk for C5-C6 avulsion of the brachial plexus. *Neurosurgery.* 2012;70:1176-82.
56. **Vergara-Amador E, Ramirez A.** Ipsilateral brachial plexus-C7 root transfer. Presentation of a case and a literature review. *Neurocirugia (Astur).* 2013;25: 20-3.
57. **Mallet J.** Paralysie obstetricale du plexus brachial. Traitement des sequelles. Priorité du traitement de l'épaule. Méthode d'expression des résultats. *Rev Chir Orthop Reparatrice Appar Mot.* 1972;58(Suppl.):166-70.
58. **Narakas AO.** Obstetrical brachial plexus injuries. En Lamb DW (editor). *The Paralyzed Hand. The Hand and Upper Limb. Vol 2.* Edinburgh: Churchill Livingstone; 1987:116.