ARTÍCULO DE REVISIÓN

DOI: http://dx.doi.org/10.15446/revfacmed.v64n2.48750

Reconteo de los huesos del esqueleto humano

Human Skeleton Bones Recount

Oscar Andrés Alzate-Mejía[1,2] • Nicolás Giraldo-Hoyos[2] • Liz Verónica Alvarán-Arango[3]

Recibido: 30/01/2015 **Aceptado:** 28/07/2015

[1] Universidad Autónoma de Manizales - Facultad de Ciencias para la Salud - Departamento de Ciencias Básicas Biológicas - Manizales - Colombia.

[2] Universidad de Caldas - Facultad de Ciencias para la Salud - Departamento de Ciencias Básicas - Manizales - Colombia.

[3] Universidad de Caldas - Facultad de Ciencias Jurídicas y Sociales - Departamento de Antropología y Sociología - Manizales - Colombia.

Correspondencia: Oscar Andrés Alzate-Mejía. Departamento de Ciencias Básicas Biológicas, Facultad de Salud, Universidad Autónoma de Manizales. Antigua estación del ferrocarril. Teléfono: +57 6 8727272, extensión: 166. Manizales. Colombia. Correo electrónico: oalzate@autonoma.edu.co.

| Resumen |

Introducción. Se ha contemplado la idea de que el esqueleto humano posee cierto número de huesos, asignando siempre la misma cantidad de 206 estructuras; en este conteo no se tienen en cuenta sus clasificaciones, las sinostosis ni si se presentan o no variaciones anatómicas.

Objetivos. Proponer un nuevo conteo de los huesos del esqueleto humano a partir de la clasificación habitual y renovar la terminología ósea tradicional.

Materiales y métodos. Se estudiaron textos de Anatomía empleados en la enseñanza y aprendizaje de las ciencias para la salud, se exploró en diferentes bases de datos enfocadas en el campo de la medicina y, fundamentalmente, se adoptó la terminología apropiada del texto *Terminologia Anatomica: International Anatomical Terminology* del Comité Internacional Federativo de Terminología Anatómica.

Resultados. Se expone la clasificación tradicional del esqueleto humano en axial y apendicular contando cada uno de sus componentes.

Conclusión. Se obtiene un nuevo conteo óseo donde se desagrupan el esternón en manubrio, cuerpo y proceso xifoides; en el sacro y el cóccix se cuentan sus vértebras independientes y el coxal se desagrupa contándose independientemente el ilion, el isquion y el pubis. No se tienen en cuenta huesos sesamoideos ni intersuturales.

Palabras clave: Huesos; Esqueleto; Terminología (DeCS).

Alzate-Mejía OA, Giraldo-Hoyos N, Alvarán-Arango LV. Reconteo de los huesos del esqueleto humano. Rev. Fac. Med. 2016;64(2):331-8. Spanish. doi: http://dx.doi.org/10.15446/revfacmed.v64n2.48750.

Abstract

Background. It has been stated that the human skeleton has a number of bones by always assigning the amount of 206 structures; somehow, this count does not consider their classifications, synostosis and whether anatomical variations are presented or not.

Objective. To propose a new count of the human skeleton bones from the usual classification and to renew traditional bone terminology.

Material and methods. Anatomy texts specialized in the teaching and learning of Health Sciences were studied. Different databases focused on Medicine were explored and the appropriate vocabulary from the *Terminologia Anatomica*, published by the Federative Committee on Anatomical Terminology (FCAT) was adopted.

Results. Traditional classification of the human skeleton in Axial and Appendicular counting each of their components is exposed in this work.

Discussion. From the results of this study, a new bone counting is obtained, where the *sternum manubrium*, body and the xiphoid process are separated, while in the the sacrum and

the coccyx their vertebrae are independently counted and the coxal is divided, adding theilium, ischium and pubis to count. This count does not take into account sesamoid and intersuturals bones.

Keywords: Bones; Skeleton; Terminology (MeSH).

Alzate-Mejía OA, Giraldo-Hoyos N, Alvarán-Arango LV. [Human Skeleton Bones Recount]. Rev. Fac. Med. 2016;64(2):331-8. Spanish. doi: http://dx.doi.org/10.15446/revfacmed.v64n2.48750.

Introducción

El hueso es un tejido conectivo especial (1-3) compuesto de una recia matriz orgánica que se fortalece notablemente gracias a los depósitos de sales de calcio (4). El total del esqueleto se compone de una masa de 80% hueso compacto y 20% hueso esponjoso (1,2).

Se ha estimado, durante largo tiempo, que el esqueleto humano es una estructura invariable, no obstante es un órgano dinámico que interactúa con otros órganos y sistemas en una función celular continua (5); es una estructura que se renueva a sí misma constantemente (6), con una velocidad de renovación de 4% al año para hueso compacto y 20% al año para hueso esponjoso, dependiendo de las fuerzas de tensión y distensión que impone la gravedad al esqueleto (1). Lo anterior se da en un ciclo denominado remodelación ósea que consta de tres fases: resorción, reserva y formación (7).

El tejido óseo es una fuente de gran actividad secretora, participa tanto en procesos locales como a distancia mediante la producción de diversas proteínas con actividad hormonal e interviene en procesos tan variados como la función renal, el metabolismo energético y la homeostasis general del calcio y el fosfato (1). Macroscópicamente, el esqueleto humano conserva de la mejor manera las estructuras esenciales que aloja y proporciona la agilidad conveniente para realizar el desplazamiento del cuerpo sin gran trabajo muscular (8).

Para ciertos detalles de la anatomía normal, hay tendencia a asignar números y esto frecuentemente conduce a la exactitud (9). Así, por ejemplo, al hablar de la estructura del cuerpo humano se habla del esqueleto, para el que tradicionalmente se ha establecido que cuenta con 206 huesos sin tener en cuenta variaciones anatómicas (10). Cabe resaltar que el término "variación anatómica" es definido por el DeCS como "peculiaridades asociadas a la estructura interna, forma, topología o arquitectura de los organismos que se distinguen de otros de su misma especie o grupo" (11), por lo que es aplicable a este trabajo como la existencia de un numero de huesos diferente al que seria el normal del esqueleto humano. También se ha llegado a decir que hay alrededor de 208 huesos a causa de las variaciones en el número de las vértebras (12). Otros autores afirman que el esqueleto humano está compuesto por 213 huesos excluyendo los sesamoideos (13), huesos definidos como osículos en contacto con un tendón (14). Otros dicen que son 200, sin contar los huesecillos del oído medio, los sesamoideos y los huesos suturales (15); sin embargo, otros resaltan la importancia de la incidencia de estos huesos suturales definidos como huesos accesorios que aparecen principalmente en las suturas posteriores (16,17), siendo producto de anomalías en la formación de los huesos anchos del cráneo por alteraciones metabólicas del mesodermo (18,19).

Adicionalmente, otros autores tienen en cuenta los huesos intraparietales como el inca, que es el gran hueso sesamoideo craneal ubicado en la sutura lambdoidea que incluso puede superar el tamaño del hueso occipital (20). Entonces, todas estas variaciones anatómicas inducen diferentes criterios del conteo de los huesos. Así mismo, y hasta el momento, ningún conteo se encuentra registrado como definitivo.

Por lo anterior, este trabajo procura inicialmente explicar cómo se han clasificado y enumerado tradicionalmente los huesos, en segunda instancia pretende plantear un nuevo conteo desde la clasificación acostumbrada sin tener en cuenta huesos intersuturales ni sesamoideos —sin embargo se incluye la rótula— y, finalmente, busca adoptar la terminología ósea apropiada con base en textos especializados (21-26).

Metodología

Para el reconteo de huesos del esqueleto humano se realizó una búsqueda minuciosa sobre artículos que hablaran acerca del número y distribución de los huesos, la cual fue efectuada en diferentes bases de datos e importantes portales de revistas científicas como Science Direct, PubMed, Hinari, Wiley, Redalyc, Jstor, International Journal of Morphology, Journal of Morphological Sciences y la Revista Argentina de Anatomía. También se exploró en los siguientes libros de Anatomía empleados para la educación en ciencias de la salud: *Anatomía con Orientación Clínica* de Moore (27); *Gray, Anatomía para Estudiantes* de Drake (28), *Prometheus texto y atlas de anatomía: anatomía general y aparato locomotor* de Schünke *et al.* (29), *Anatomía Humana* de Latarjet (10) y *Anatomía Humana* de García-Porrero (12). De manera especial, se utilizaron textos para corroborar la terminología anatómica tales como *Nomenclatura Anatómica Ilustrada* (26) y *Terminologia anatómica: International Anatomical Terminology* (25).

El paso final fue obtener la lista del conteo tradicional y desde esta hacer la interpretación para llegar al reconteo que se propone a continuación, el cual se considera más específico y actualizado en terminología anatómica.

Resultados

De acuerdo a su forma, los huesos del esqueleto humano se pueden clasificar como largos —forma tubular—, cortos —forma cuboide—, irregulares —forma variable—, planos y sesamoideos (3,27). Por otro lado, el esqueleto humano se puede dividir en dos subgrupos (Figura 1): el esqueleto axial y el apendicular (10,12,27,28). El esqueleto axial está compuesto por huesos de la cabeza, el cuello y el tronco; el esqueleto apendicular se compone de huesos de la cintura escapular y pélvica y de los huesos de los miembros libres (10,12,27,28,30,31).

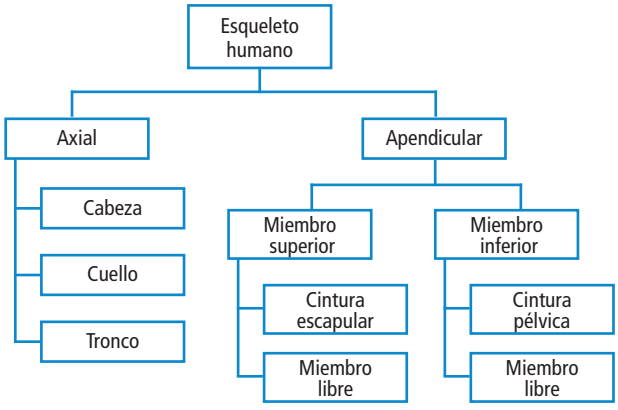

Figura 1. Clasificación del esqueleto humano como axial y apendicular. Fuente: Elaboración propia.

Conteo tradicional de huesos

Luego de realizar el análisis de los textos consultados, se puede considerar que para el conteo de los huesos del esqueleto humano no se ha establecido un criterio claro para llegar a una cuenta precisa, por tanto existen varios conteos posibles. De igual manera, y después de esta búsqueda, mayoritariamente se encuentra información que muestra la distribución y frecuencia de algunos huesos variables como sesamoideos e intersuturales en sujetos de regiones específicas (32-34).

A continuación, se presenta, desde la clasificación del apartado anterior, el conteo tradicional de los huesos del esqueleto humano sin tener en cuenta los huesos intersuturales ni sesamoideos; sin embargo, se incluye la rótula, considerada como un hueso sesamoideo.

Para Latarjet (10), el esqueleto humano cuenta con 206 estructuras sin tener en cuenta variaciones anatómicas y sesamoideos. La Figura 2 presenta esta propuesta de distribución y clasificación del esqueleto en axial y apendicular con sus respectivas estructuras, en la que se incluyen las denominaciones acostumbradas para cada hueso y no se tienen en cuenta huesos intersuturales ni sesamoideos.

El cráneo, que tiene un total de veintidós huesos, se divide a su vez en neurocráneo y viscerocráneo o esqueleto de la cara (10,12,19,27). Los huesos del neurocráneo o bóveda craneal son ocho distribuidos así: frontal (uno), etmoides (uno), esfenoides (uno), occipital (uno), temporal (dos) y parietal (dos) (10,12,27,28). Sin embargo, en la vida intrauterina y en los primeros cinco años de vida de la mayoría de las personas, el frontal son dos huesos que se unen en la sutura metópica y que luego se consolidan. Por otro lado, el macizo óseo de la cara se divide en dos porciones: el viscerocráneo o esqueleto de la cara y la mandíbula; en el viscerocráneo se distinguen catorce huesos de la siguiente manera: nasal (dos), cigomático (dos), vómer (uno), maxilar (dos), mandíbula (uno), concha nasal inferior (dos), palatino (dos) y lagrimal (dos) (10). Sirve aclarar que hasta el primer año de vida postnatal la mandíbula tiene dos hemimandíbulas y desde aquel momento se consolidan; el término adecuado para hablar de esta unión no debe ser sínfisis sino sinostosis, sínfisis sería solo en el primer año y sinostosis mandibular sería para el resto de la vida. Finalmente, los huesos del oído medio, tradicionalmente conocidos como martillo, yunque y estribo (10,27) —en la *Terminologia anatomica: international anatomical terminology* (25) llamados mallo, incus y estribo—, son en total seis huesecillos.

En la parte anterior del cuello, sin contar las vértebras cervicales, se encuentra un hueso hioides dispuesto en plano horizontal por encima de la laringe e inferior a la mandíbula (28).

En el esqueleto del tronco se hallan 25 huesos que forman el esqueleto de la caja torácica: esternón (uno) y costillas (veinticuatro) (10,27,28). En la parte posterior del tronco se encuentra la columna vertebral, formada por veinticuatro vértebras libres, que en particular se ordenan por regiones así: cervicales (siete), torácicas (doce) y lumbares (cinco), además el sacro y el cóccix (27).

El miembro superior se subdivide en cuatro segmentos principales: el hombro, el brazo, el antebrazo y la mano (27). Siendo el hombro la región donde, al relacionarse con la contralateral, queda comprendido el cíngulo escapular, que es la parte fija del miembro; mientras que el brazo, antebrazo y mano son las partes libres del mismo.

En los miembros superiores se hallan los huesos escápula (dos), clavícula (dos), húmero (dos), radio (dos), cúbito (dos), escafoides (dos), semilunar (dos), piramidal (dos), pisiforme (dos), trapecio (dos), trapezoide (dos), grande (dos), ganchoso (dos), metacarpianos (diez) y falanges (veintiocho). Según la *Terminología anatómica: international anatomical terminology*, los nombres para algunos huesos han sido adaptados de la siguiente manera: el cubito se conoce como ulna, semilunar como lunado, piramidal como triquetral, grande como capitado y ganchoso como hamatal (25,26).

El miembro inferior está compuesto a su vez por las regiones glútea, femoral (muslo), de la rodilla, de la pierna, del tobillo y del pie, también con una sección fija donde se encuentra la cintura pélvica. Los huesos del miembro inferior tradicionalmente son: coxal (dos), fémur (dos), rótula (dos), tibia (dos), peroné (dos), astrágalo (dos), calcáneo (dos), navicular (dos), cuboides (dos), cuneiformes —medial, intermedio y lateral— (seis), metatarsianos (diez) y falanges (veintiocho). También se ha hecho referencia al hueso coxal como hueso innominado (35-37). Igualmente, para esta parte del cuerpo se han realizado cambios en la denominación ósea, la *Terminologia anatómica: international anatomical terminology* ha adaptado los nombres para algunos huesos así: el término rótula por patela, peroné por fíbula y astrágalo por talo (25,29).

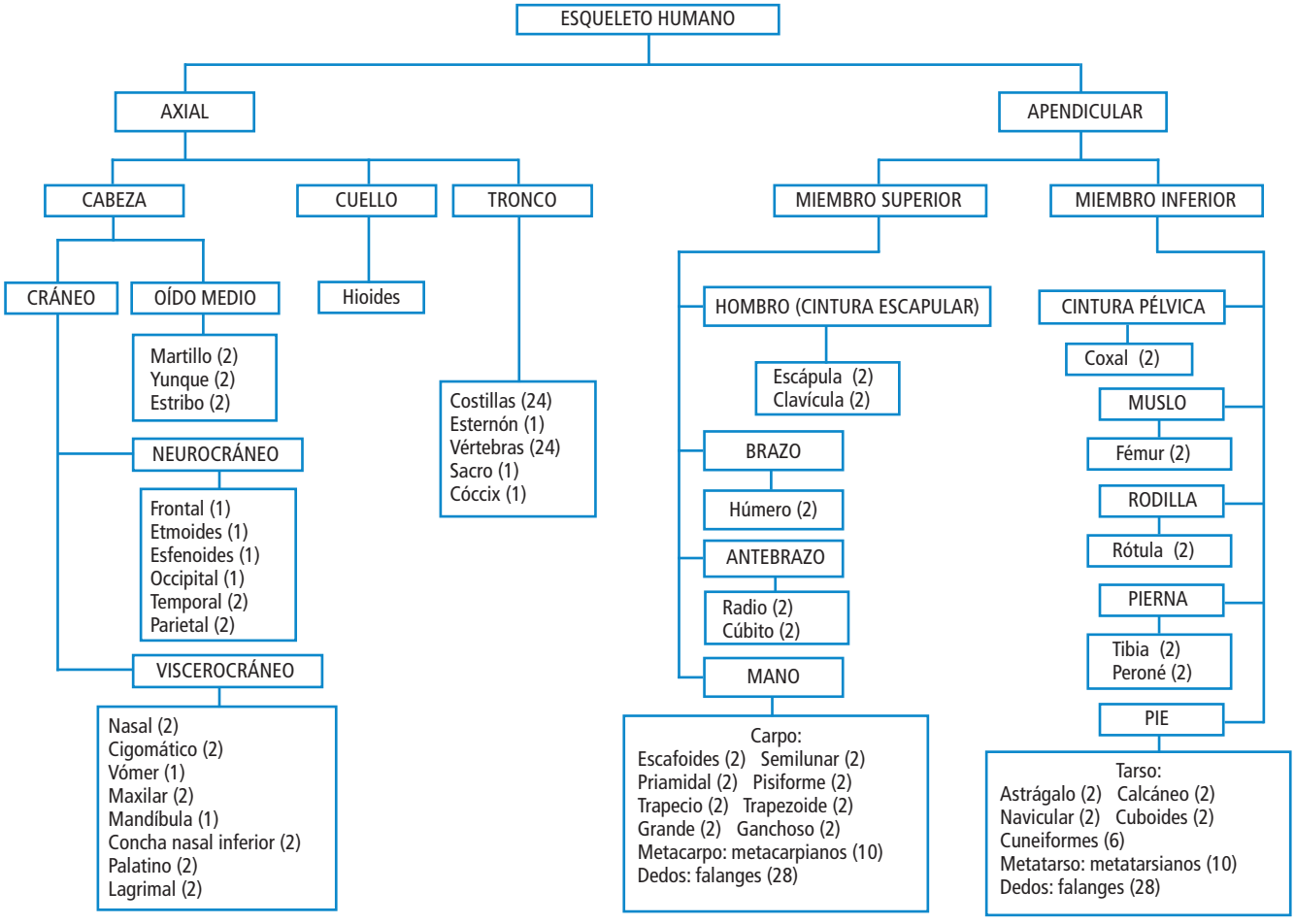

Figura 2. Conteo tradicional del esqueleto humano. Fuente: Elaboración propia.

Discusión

Como se ha mencionado, el objetivo de este trabajo es proponer un reconteo óseo desde la clasificación estudiada. Así pues, esta propuesta se pretende realizar sin incluir agrupaciones óseas como las del esternón, el sacro, el cóccix

y el coxal, conjuntos de huesos que son consideradas como uno solo.

El esternón es un hueso plano y ligeramente convexo en sentido anterior (38) que se forma a partir de dos bandas laterales fusionadas en la línea media y que posteriormente forman el modelo cartilaginoso, conformado por el manubrio, el cuerpo del esternón y el proceso xifoides (31,38), originados estos últimos a partir de varias piezas independientes —esternebras— (15) y cuya osificación completa solo se da hasta la edad adulta (39); de este modo, el esternón es una sola pieza en la persona anciana y tres fragmentos apartes en la joven. Entonces, algunos autores consideran el esternón no como un solo hueso sino como la agrupación de tres diferentes (40), es decir, no se puede hablar del esternón como uno solo, sino como tres huesos diferentes: manubrio, cuerpo y proceso xifoides.

Para Moore (27), el hueso sacro proporciona fuerza y estabilidad a la pelvis y transmite el peso del cuerpo a la cintura pélvica (31,35,41). Este hueso suele estar formado por cinco vértebras sacras (25,36,42) que incluso han sido llamadas vértebras falsas (37); las cuales comienzan a fusionarse entre los 16 y los 18 años y logran su fusión completa a los 30 (30,43,44).

Por su parte, el cóccix no participa con las otras vértebras en soportar el peso del cuerpo en bipedestación, empero en sedestación puede flexionarse algo hacia adelante, lo cual indica que puede recibir algo de peso.

En posición de pie, el cóccix hace flexión de forma activa gracias al músculo elevador del ano y al esfínter anal externo y hace extensión de forma pasiva, sea por relajación de estos músculos o por aumento de la presión intraabdominal (45).

El cóccix es la estructura terminal de la columna vertebral, posee una forma triangular de vértice inferior, pero su forma es recta sagitalmente, y puede estar ligera o pronunciadamente curveado de concavidad anterior, es principalmente cartilaginoso en neonatos y niños mayores (46) y está constituido por la fusión de cuatro vértebras rudimentarias, ligamentos, articulaciones y discos intervertebrales (45,47,48), aun así puede variar en una vértebra de más o de menos. Su fusión suele darse algo más tarde que las sacras, entre los 20 y los 30 años (43); entonces, la maduración ósea del sacro y el cóccix es un proceso complejo de desarrollo que abarca desde el final del primer trimestre de vida fetal hasta mediados de la vida adulta (47).

De la misma manera que en los análisis anteriores, se parte de que el hueso coxal está formado por la fusión de tres huesos primarios —ilion, isquion y pubis—; sin embargo, estos tres componentes se forman de tres centros primarios de osificación: uno para el ilion, otro para el isquion y otro para el pubis (35). Estos huesos están unidos por cartílago hialino al nacimiento (49,50), mientras que en los infantes esa osificación es incompleta: su fusión empieza entre los 15 y 17 años, siendo completa a los 23 (35,36,38,43).

Si bien es cierto que cada hueso coxal funciona como un hueso único y la fusión es firme a la edad mayor, los anatomistas suelen analizarlos como si se tratara de tres huesos separados (43), situación que no debería ser distinta al momento de realizar este conteo. Así mismo, y no menos importante, se debe tener en cuenta que el Comité Internacional de Terminología Anatómica propone independientemente el ilion, el isquion y el pubis para su estudio (25).

Se puede entonces realizar un reconteo óseo de la siguiente manera: veintidós huesos del cráneo, los seis que da la suma de los huesecillos de ambos oídos medios y un hioides en la parte anterior del cuello; las veinticuatro costillas más las tres porciones óseas del esternón; las veinticuatro vértebras libres, las cinco sacras y las cuatro coccígeas; los sesenta y cuatro huesos de los miembros superiores; los seis huesos de la cintura pélvica que incluyen por separado el ilion, isquion y pubis de cada lado y los sesenta huesos restantes del miembro inferior para un total de 219 huesos.

La Figura 3 clasifica los cambios de numeración propuestos en esta revisión, concretamente la separación de los componentes del esternón, coxal y las vértebras conformantes del sacro y cóccix. Se escribe en negrita la correcta terminología internacional. No se tienen en cuenta huesos intersuturales ni sesamoideos; sin embargo, se incluye la patela, considerada un hueso sesamoideo.

En conclusión, este nuevo conteo del esqueleto humano, que no tiene en cuenta huesos sesamoideos ni intersuturales, obtiene 219 huesos, incluyendo la patela y considerando al esternón de manera independiente —contado no como un hueso sino como tres diferentes: manubrio, el cuerpo y el proceso xifoides—.

Del mismo modo, se cuenta el hueso coxal teniendo en cuenta los huesos ilion, pubis e isquion de forma separada; finalmente, se toman las vértebras sacras y coccígeas de manera independiente y no como huesos únicos. De manera importante, se debe considerar que este conteo puede variar si se toma el cuerpo humano en las diferentes edades de la vida.

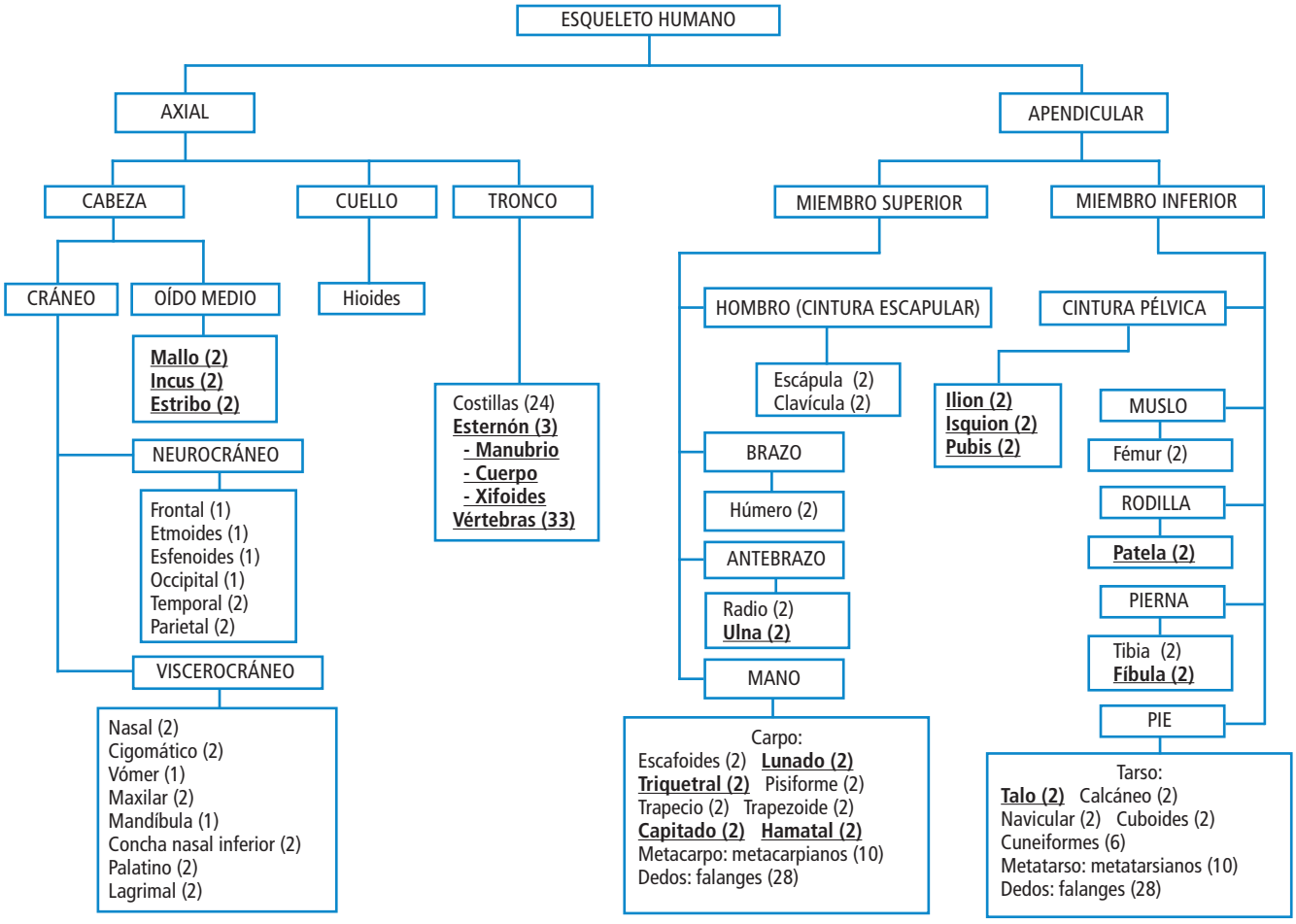

Figura 3. Propuesta de conteo del esqueleto humano. Fuente: Elaboración propia.

Conflicto de intereses

Ninguno declarado por los autores.

Financiación

Ninguna declarada por los autores.

Agradecimientos

Al docente Jorge Eduardo Duque Parra por su asesoría, acompañamiento y por algunas referencias que sustentaron mejor este trabajo.

Referencias

1. **Barrett KE, Barman SM, Boitano S, Brooks HL.** Ganong, Fisiología Médica. 24th ed. México D.F.: McGraw-Hill; 2012.
2. **Boron WF, Boulpaep EL.** Medical Physiology. 2nd ed. Philadelphia: Elsevier; 2012.
3. **Gartner LP, Hiatt JL.** Texto atlas de histología. 2nd ed. Philadelphia: McGraw-Hill; 2002.
4. **Hall JE.** Guyton & Hall: tratado de fisiología médica. 12th ed. Philadelphia: Elsevier; 2011.
5. **Arboleya L, Castañeda S.** Osteoinmunología: el estudio de la relación entre el sistema inmune y el tejido óseo. *Reumatol. Clínica.* 2013;9(5):303-15. http://doi.org/bd7t.
6. **Riihimäki H, Viikari-Juntura E.** Sistema musculoesquelético. In: Finklea J, Coppée GH, Hunt VR, Kraus RS, Lauring W, Myers ML, editors. Enciclopedia de salud y seguridad en el trabajo. 3rd ed. Madrid: Mnisiterio de Trabajo y Asuntos Sociales; 2001. p. 6.1-6.39.
7. **Young Jr WF.** The Netter colection of medical ilustrations: the endocrine system. 2nd ed. Philadelphia: Elsevier; 2011.
8. **Clarke B.** Normal bone anatomy and physiology. *Clin. J. Am. Soc. Nephrol.* 2008;3(Suppl 3):S131-9. http://doi.org/d3b9cn.
9. **Duque-Parra JE.** Cuantificación de los músculos faciales subcutáneos del ser humano. *Elem Cienc y Cult.* 2003;10(51):67.
10. **Latarjet M, Ruiz-Liard A.** Anatomia humana. 4th ed. Buenos aires: Editorial Médica Panamericana; 2005.

11. Descriptores en ciencias de la salud (DeCS). São Paulo: Biblioteca Virtual en salud; 2014. "Variación anatómica" [updated 2016 Mar; cited 2016 Apr 14]. Available from: http://goo.gl/L3K2x.

12. **García-Porrero JA, Hurlé JM.** Anatomía humana. Madrid: McGraw-Hill; 2005.

13. **Adams MA.** Functional anatomy of the musculoskeletal system. In: Standring S, editor. Gray's Anatomy. 40th ed. New York: Elsevier; 2008. p. 81-136.

14. **Laguna AJ, Pérez-Atienza ML, Aristízabal-Rodriguez RD, Jurado-López JC, Pérez-Retortillo JA, Díaz-Concepción J.** Huesos sesamoideos y accesorios del pie. Revisión de la anatomía e importancia clínica. In: XXXI Congreso Nacional de la Sociedad Española de Radiología Médica. Madrid: SERAM; 2012. http://doi.org/bd7v.

15. **Rouvière H, Delmas A.** Anatomía Humana: Descriptiva, Topográfica y Funcional. 11th ed. Barcelona: MASSON; 2005.

16. **Garcia-Hernandez F, Murphy-Echeverría G.** Frecuencia del Hueso Lambdoideo en Cráneos con Deformación Artificial en el Norte de Chile. *Int. J. Morphol.* 2009;27(3):933-8. http://doi.org/dhbjwk.

17. **Sánchez-Lara PA, Graham JM Jr, Hing AV, Lee J, Cunningham M.** The Morphogenesis of Wormian Bones: A Study of Craniosynostosis and Purposeful Cranial Deformation. *Am. J. Med. Genet. A.* 2007;143A(24):3243-51. http://doi.org/dczpzk.

18. **García-Hernández F, Díaz-Blanco JL, Murphy-Echeverría GT.** Incidencia de Huesos Suturales en Cráneos de Changos del Norte de Chile, Región de Antofagasta. *Int. J. Morphol.* 2007;25(4):801-4. http://doi.org/czh6gs.

19. **Bellary SS, Steinberg A, Mirzayan N, Shirak M, Tubbs RS, Cohen-Gadol AA, *et al.*** Wormian Bones: A Review. *Clin. Anat.* 2013;2688):922-7. http://doi.org/bd7x.

20. **García-Hernández F, Murphy-Echeverría G.** Frecuencia del Hueso Intraparietal o Incaico en Cráneos Atacameños (Lican antai) Prehispánicos del Norte de Chile. *Int. J. Morphol.* 2008;26(3):629-34. http://doi.org/bhm48x.

21. **Echeverría-Pereda E, Jiménez-Gutierrez I.** La terminología anatomica en español, inglés y francés. *Panace@.* 2010;11(31):47-57.

22. Diccionario de la lengua española. 22nd ed. Madrid: Real Academia Española; 2012.

23. **Duque-Parra JE, Barco-Ríos J.** ¿Apófisis o Proceso? Un aporte lógico a la construcción de la terminologia anatomía. *Int. J. Morphol.* 2014;32(4):1190-3. http://doi.org/bd7z.

24. **Pro EA.** Anatomía Clínica. Buenos Aires: Editorial Médica Panamericana; 2012.

25. Federative Committee on Anatomical Terminology. Terminologia Anatomica: International anatomical terminology. Stuttgart: Thieme; 1998.

26. **Feneis H, Dauber W.** Nomenclatura anatómica ilustrada. 5th ed. Barcelona: Elsevier-Masson; 2014.

27. **Moore K, Dalley A, Agur A.** Moore Anatomía con orientación clínica. 7th ed. Barcelona: Wolters Kluwe; 2014.

28. **Drake R, Vogle W, Mitchel AW.** Gray anatomía para estudiantes. 2nd ed. Barcelona: ELSEVIER; 2010.

29. **Schünke M, Schulte E, Schumacher U.** Prometheus texto y atlas de anatomía: anatomia general y aparato locomotor. 2nd ed. Buenos Aires: Editorial Médica Panamericana; 2011.

30. **Moore KL, Persaud TVN.** Embriología clínica. 8th ed. Rio de Janeiro: Elsevier; 2009.

31. **Sadler TW.** Langman Embriología médica. 12th ed. Baltimore: Lippincott Williams & Wilkins; 2012. 383 p.

32. **Braga MTT, Gabrielli C, De Souza A, Rodrigues C.F.S, Marino JC.** Huesos suturales en el pterion. *Rev. Chil. Anat.* 2000;18(1):97-101.

33. **Kose O, Guler F, Turan A, Canbora K, Akalin S.** Prevalence and Distribution of Sesamoid Bones of the Hand. A Radiographic Study in Turkish Subjects. *Int. J. Morphol.* 2012;30(3):1094-9. http://doi.org/bd72.

34. **Msamati BC, Igbigbi PS.** Radiographic Appearance of Sesamoid Bones in the Hands and Feet of Malawian Subjects. *Clin. Anat.* 2001;14(4):248-53. http://doi.org/d9t4kg.

35. **Palastanga N, Field D, Soames R.** Anatomía y movimiento humano. Estructura y funcionamiento. 3rd ed. Barcelona: Paidotribo; 2000.

36. **Sinnatamby CS.** Anatomía de Last: Regional y Aplicada. Barcelona: Paidotribo; 2003.

37. **Bonamy CL.** Atlas de Anatomía Descriptiva del Cuerpo Humano: Osteologia, miologia, sindesmologia y aponeurologia. Parte 1. Madrid: Biblioteca escogida de medicina y cirugía; 1844.

38. **Clascá F, Bover R, Burón JA, Castro-Calvo A.** Anatomía seccional: Guía de referencia. Barcelona: Masson; 2002.

39. **Álvarez-Valiente H, Hechavarría-Estenoz D, Cuervo-Hing N, Ayala-Serret S.** Hendidura esternal completa. Presentación de un caso. *MEDISAN.* 2000;4(3):58-66.

40. **Donnersberger AB, Lesak AE.** Libro de laboratorio de anatomía y fisiología. 7th ed. Barcelona: Paidotribo; 2002.

41. **Liemohn W.** Prescripción de ejercicios para la espalda. Badalona: Paidotribo; 2005.

42. **Llusá-Pérez M, Merí-Vived A, Ruano-Gil D.** Manual y atlas fotográfico de anatomía del aparato locomotor. Madrid: Editorial Médica Panamericana; 2004.

43. **Tortora G, Derrickson B.** Principios de Anatomía y Fisiología. 13th ed. Buenos Aires: Editorial Médica Panamericana; 2013.

44. **Alcantara da Silva R, Navallas M, Ares-Vidal J, Salmeron-Pintos J, Zapata-Samaca JA.** El sacro: un solo hueso implicado en muchas patologías diferentes. In: XXXI Congreso Nacional de la Sociedad Española de Radiología Médica. Madrid: SERAM; 2012. http://doi.org/bd73.

45. **Leiserson R.** Coxigodinia. *Intramed J.* 2012;1(2):1-9.

46. **Beek FJA, Bax KM., Mali WP.** sonography of the Coccyx in newborns and infants. *J Ultrasound Med.* 1994;13:629-34.

47. **Broome DR, Hayman LA, Herrick RC, Braverman RM, Glass RB, Fahr LM.** Postnatal maduration of the Sacrum and Coccyx: MR imaging, Helical CT, and Conventional Radiography. *AJR Am. J. Roentgenol.* 1998;170(4):1061-6. http://doi.org/bd74.

48. **Lirette LS, Chaiban G, Tolba R, Eissa H.** Coccydynia: An Overview of the Anatomy, Etiology, and Treatment of Coccyx PAin. *Ochsner J.* 2014;14(1):84-7.

49. **Ponseti IV.** Growth and Development of the Acetabulum in the Normal Child. *J. Bone Joint Surg. Am.* 1978;60(5):575-85.

50. **Fabricant PD, Hirsch BP, Holmes I, Kelly BT, Lorich DG, Helfet DL, *et al.*** A Radiographic Study of the Ossification of the Posterior Wall of the Acetabulum: Implications for the Diagnosis of Pediatric and Adolescent Hip Disorders. *J. Bone Joint. Surg. Am.* 2013;95(3):230-6. http://doi.org/bd75.