
REPORTE DE CASO

DOI: <http://dx.doi.org/10.15446/revfacmed.v67n3.66099>

Evolución distinta de linfedema primario etapa II de miembros inferiores

Different evolution of stage 2 primary lymphedema of the lower limbs
Recibido: 04/07/2017. **Aceptado:** 14/03/2018.

Luis Enrique López-Montoya^{1,2} • José María Pereira-de Godoy^{1,3} • María de Fátima Guerreiro-Godoy^{1,3}
¹ Clínica Godoy: Godoy & Godoy Escuela Internacional de Terapia Linfática - Grupo de Investigación - São José do Rio Preto - Brasil.

² Fi Fisioterapia Integral S.C - Guadalajara - México.

³ Facultad de Medicina de São José do Rio Preto (FAMERP) - São José do Rio Preto - Brasil.

Correspondencia: Luis Enrique López Montoya. Fi Fisioterapia Integral S.C Calle San Juan Bosco No. 1332, colonia Camino Real, oficina: 1. Teléfono: +52 13313198807. Zapopan, Jalisco. México. Correo electrónico: lopzmontoy@hotmail.com.

| Resumen |

Introducción. Un linfedema es el aumento de fluido rico en proteínas y macromoléculas en el espacio intersticial de un segmento corporal con incremento de volumen en el miembro afectado, el cual causa cambios fibroscleróticos progresivos en los tejidos.

Objetivo. Informar sobre la evolución clínica y el análisis de la progresión de un paciente de 52 años con linfedema bilateral primario estadio II.

Presentación del caso. Paciente masculino de 52 años quien había sufrido por más de 20 años edema linfostático; el sujeto había recibido diversas opiniones y tratamientos inefectivos los últimos 5 años, hasta que llegó a la Clínica Godoy en Sao Jose de Rio Preto, Brasil, en el año 2016, en donde fue sometido a proceso de terapia intensiva según el modelo de tratamiento propuesto por Godoy & Godoy.

Conclusión. Se obtuvieron resultados favorables en un periodo muy corto de tiempo; durante el proceso se observaron distintas evoluciones clínicas en cada pierna, aun recibiendo ambas el mismo tratamiento.

Palabras clave: Linfedema; Extremidad inferior; Tratamiento (DeCS).

| Abstract |

Introduction: Lymphedema is the accumulation of protein-rich fluid and macromolecules in the interstitial space of a body segment with increased volume in the affected limb, causing progressive fibrosclerotic changes in tissues.

Objective: To describe the clinical course and progression analysis of a 52-year-old patient with stage 2 primary bilateral lymphedema.

Case presentation: This is the case of a 52-year-old male patient who had suffered from lymphedema for more than 20 years. He had received several opinions and ineffective treatments in the last 5 years, until he was treated at the Clínica Godoy in Sao Jose de Rio Preto, Brazil, in 2016. There, he underwent intensive therapy according to the treatment model proposed by Godoy & Godoy.

Conclusion: Favorable outcomes were obtained in a very short period of time; during the process, different clinical evolutions were observed in both legs, even though both received the same treatment.

Keywords: Lymphedema; Lower Extremity; Treatment (MeSH).

.....
López-Montoya LE, Pereira-de Godoy JM, Guerreiro-Godoy MF. Evolución distinta de linfedema primario etapa II de miembros inferiores. Rev. Fac. Med. 2019;67(3):547-9. Spanish. doi: <http://dx.doi.org/10.15446/revfacmed.v67n3.66099>.

Introducción

Se conoce como linfedema al aumento de fluido rico en proteínas y macromoléculas en el espacio intersticial de un segmento corporal consecuencia de una disfunción del sistema linfático. El linfedema da lugar a un incremento de volumen en el miembro afectado, causando cambios fibroscleróticos progresivos en los tejidos (1).

No se han publicado estudios definitivos que establezcan cuál es el mejor tratamiento para los pacientes con linfedema (2); sin embargo, en el último documento de consenso publicado por la International Society of Lymphology (3) se propone que las bases del tratamiento del linfedema consisten en cuatro ejes fundamentales: cuidado de la piel, drenaje linfático manual, vendaje compresivo y ejercicio en

.....
López-Montoya LE, Pereira-de Godoy JM, Guerreiro-Godoy MF. [Different evolution of stage 2 primary lymphedema of the lower limbs]. Rev. Fac. Med. 2019;67(3):547-9. Spanish. doi: <http://dx.doi.org/10.15446/revfacmed.v67n3.66099>.

un contexto multidisciplinario. Estos componentes son acuñados como terapia descongestiva compleja, aunque la efectividad de la misma presenta eficacia limitada a la diversidad de presentaciones del linfedema y a factores concomitantes (3).

Aunque en ocasiones se ofrece tratamiento farmacológico con benzopironas, selenio y bioflavonoides, aún no hay evidencia conclusiva sobre su efectividad contundente, además los diuréticos no juegan un papel en el tratamiento del edema linfático (4). Del mismo modo, los procedimientos quirúrgicos están reservados solo para ciertos grupos de pacientes candidatos (3).

de Godoy & de Godoy (5) presentan en 2010 un nuevo concepto en el tratamiento del linfedema (5), el cual incluye nuevos componentes como drenaje linfático mecánico, estímulo cervical, prendas compresivas a

la medida fabricadas a partir de tejido de gorgurao —que generan alta presión de trabajo durante actividad muscular y baja presión cuando se está en reposo— y terapia linfático-manual, que hace que la resolución del edema linfático sea más eficiente a través de maniobras manuales terapéuticas diferentes a los métodos comúnmente utilizados en la terapia descongestiva compleja, pues a diferencia de esta última, en este nuevo tratamiento se utilizan desplazamientos lineares en sentido de los ganglios linfáticos y no maniobras de círculos o semi-círculos (6). Con estos componentes es posible obtener resultados significativos en un periodo muy corto de tiempo en la reducción del volumen de un miembro afectado por linfoestasis y en la recuperación funcional y de calidad de vida del paciente con linfedema.

Presentación del caso

Paciente masculino de 52 años con linfedema bilateral de miembros inferiores detectado alrededor de sus 20 años de edad, el cual reducía con descanso y elevación de los miembros. En torno a los 43 años, el edema ya no reducía totalmente con las medidas descritas, siendo más severo el de la pierna izquierda. Durante el 2013 el paciente sufrió un trauma en la pierna derecha por incidente en motocicleta que le causa mayor edematización en la pierna izquierda sin reducción alguna. En el primer tercio del 2016, el hombre tuvo un evento infeccioso erisipeloides en la pierna derecha, evento que causó un incremento de volumen del miembro. En el periodo comprendido entre 2013 y 2016 el paciente visitó diversos médicos especialistas cuyas prescripciones indicaban la utilización de una media elástica de compresión inespecífica, diosmina y hesperidina, sin embargo el edema persistió y se incrementó.

En noviembre de 2016 el paciente arribó a la Clínica Godoy en Sao José do Rio Preto, Brasil, con el fin de obtener tratamiento especializado. Durante la exploración física y de historia clínica fue confirmada la presencia de linfedema bilateral en estado clínico II con presencia de fôvea en pierna izquierda y ausencia en la pierna derecha. Se realizó volumetría por desplazamiento de agua, misma que identificó un volumen del miembro por debajo de rodilla de 6 198g en la pierna derecha y 4 265g en la pierna izquierda.

Se propuso tratamiento intensivo basado en el método Godoy por cinco días: se realizó terapia linfático-mecánica (RAGodoy®) (7) durante 8 horas, estímulo cervical durante 15 minutos y 1 hora de terapia linfático-manual; se utilizaron mecanismos de contención intercalados como vendajes de media elasticidad y una media fabricada a la medida con tejido de gorgurao, los cuales fueron ajustados durante el proceso de tratamiento.

En la terapia linfático-mecánica se realiza ejercicio pasivo de flexo-extensión de tobillo cerca de 25 veces por minuto; la media de gorgurão es un tejido inelástico que genera una presión de reposo de 10-60 mmHg y una presión de trabajo propia del material inelástico (8), y el estímulo cervical es realizado manualmente con una frecuencia de 30 veces por minuto de manera superficial provocando apenas un deslizamiento de la piel de la región supraclavicular del paciente (9). Por su parte, la terapia linfático-manual es un conjunto de técnicas manuales que se orientan a incrementar la formación de linfa estimulando los diferenciales de presión intersticial y a estimular el vaciamiento de los colectores que comprenden las corrientes linfáticas en direcciones a sus linfonodos tributarios (6).

Tras el primer día de tratamiento se observó una reducción en el volumen de la pierna derecha, de 6 198g a 4 451g, con una reducción total de 1 747g. Ahora bien, si se considera como parámetro de normalidad final 3 578g, hubo una reducción de 66%, mientras que al final del quinto día la reducción fue de 95% (3 702g), sin presencia de fôvea. En el caso específico de la pierna izquierda, de 4 265g se

redujo a 3 733g, obteniendo una reducción de 77% durante el primer día; al final del tratamiento el volumen de esta pierna fue de 3 578g sin presencia de fôvea y el paciente pasó de pesar 117.5kg a 111.5kg, obteniendo una reducción de 6kg.

Discusión

El presente reporte de caso describe la evolución terapéutica de un linfedema primario de miembros inferiores etapa II durante un periodo de tratamiento intensivo (8 horas al día durante 5 días), donde fue detectada una diferencia con respecto a la evolución clínica: el miembro que durante el examen físico no presentaba fôvea redujo menos volumen inicial en comparación al que sí la presentaba. Otro aspecto analizado fue que la normalización del edema fue más rápida en la pierna con linfedema de menor volumen, pues tomó 2 días alcanzar el volumen final; en el caso de la pierna de mayor volumen, se obtuvo reducción del 95% en 5 días. La evolución de este caso muestra que el estadio clínico en un mismo paciente puede tener una resolución terapéutica distinta, proporcional al volumen del miembro y a la consistencia del edema. La ausencia de fôvea sugiere una evolución más intensa de proceso fibrótico, mismo que dificulta la resolución del edema durante el tratamiento.

Debido a que el paciente estudiado fue sometido a diversas variedades de tratamientos inefectivos a lo largo de los años, este llegó a creer que era imposible normalizar el volumen de sus miembros, pero, a partir de la experiencia de los autores, se estableció que es posible la normalización del edema de un miembro con linfedema estado clínico II, aunque este es un proceso que puede tomar desde un día hasta un mes.

En este sentido, el tratamiento intensivo es una alternativa conservadora y ambulatoria que reduce de forma eficaz y en muy corto tiempo el volumen de un miembro con linfedema.

El método Godoy puede ser adaptado a la realidad y necesidades del paciente, desde 1 hasta 40 horas por semana, y aun así obtener resultados satisfactorios. La terapia linfática-mecánica asociada a vendajes y a la terapia linfático-manual tiene como objetivo acelerar la reducción del edema, pues el constante ajuste de los mecanismos de contención constituye la principal estrategia para mejorar los resultados de la terapia linfática-mecánica. El estímulo cervical realizado a modo rutinario en todos los pacientes constituye un nuevo concepto de la estimulación del sistema linfático, esto bajo la hipótesis de un estímulo neurológico.

Otro detalle importante en el tratamiento de linfedema es mantener la contención continua a lo largo de 24 horas durante el periodo de tratamiento por medio de la media de gorgurao y el vendaje de corta elasticidad, prefiriendo la media durante la noche y el vendaje de corta elasticidad (no multicapas) durante el día. De este modo, es indispensable ajustar los mecanismos de contención en la medida en que el volumen del miembro disminuye, pues el paciente que lleva puesta la media de gorgurao tras la jornada de tratamiento vuelve al día siguiente con volúmenes próximos a los que tenía al finalizar la jornada e incluso menores; contrario a lo que ocurre cuando no la utilizan durante la noche, ya que su volumen tiende a ser superior. La hipótesis de esta variación de volumen es que durante el tratamiento gran cantidad de macromoléculas ingresan a la circulación, entre ellas ácido hialurónico, y la tendencia de estos compuestos es retornar al espacio intersticial, con lo que generan una atracción de agua y una reincidencia en el edema, situación que la prenda compresiva evita; a su vez, esto provoca una redistribución de dichos compuestos en todo el organismo.

Un estudio con bioimpedancia muestra lo que ocurre con el agua en el organismo, pues tras el tratamiento intensivo hay un incremento

del líquido intracelular en general y una disminución del líquido extracelular; por ejemplo, este paciente perdió 6kg de peso, lo que podría deberse en parte a una pérdida de agua por vía diurética; sin embargo, las macromoléculas y el ácido hialurónico establecidos en el edema no son excretadas por esta vía, sino redistribuidas en el organismo.

Conclusión

Con la implementación del tratamiento intensivo basado en el método Godoy se obtuvieron resultados bastante favorables en un periodo muy corto de tiempo, observando durante el proceso evoluciones clínicas distintas en ambas piernas, aun recibiendo ambas el mismo tratamiento.

Consideraciones éticas

Para la realización del presente reporte se contó con el consentimiento informado por parte del paciente.

Conflicto de intereses

Ninguno declarado por los autores.

Financiación

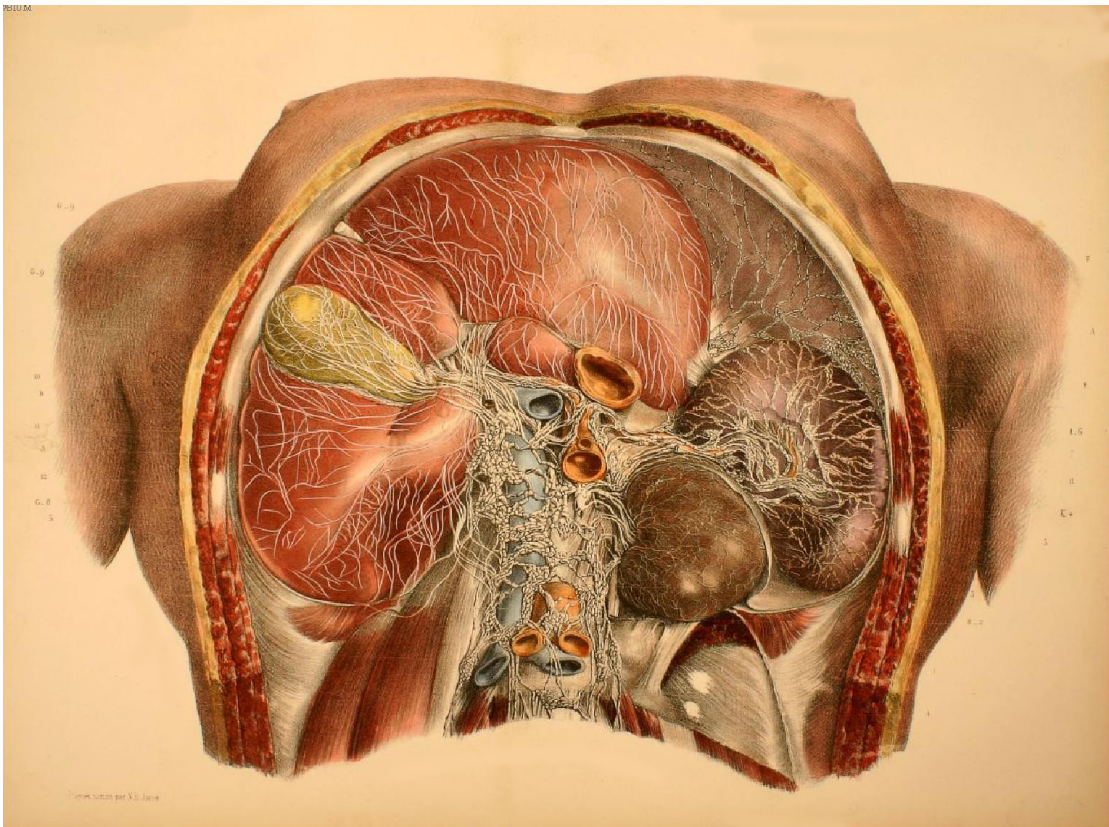
Ninguna declarada por los autores.

Agradecimientos

Ninguno declarado por los autores.

Referencias

1. Lee BB, Antignani PL, Baroncelli TA, Boccardo FM, Brorson H, Campisi C, *et al.* IUA-ISVI consensus for diagnosis guideline of chronic lymphedema of the limbs. *Int Angiol.* 2015;34(4):311-32.
2. Rockson SG. Lymphedema. *Vasc Med.* 2016;21(1):77-81. <http://doi.org/gfn9wb>.
3. International Society of Lymphology. The diagnosis and treatment of peripheral lymphedema: 2009 consensus document. *Lymphology.* 2009;42(2):51-60.
4. Piller NB, Morgan RG, Casley-Smith JR. A double-blind, cross-over trial of O-(beta-hydroxyethyl)-rutosides (benzo-pyrones) in the treatment of lymphoedema of the arms and legs. *Br J Plast Surg.* 1988;41(1):20-7. <http://doi.org/bnx5mr>.
5. de Godoy JM, de Godoy Mde F. Godoy & Godoy technique in the treatment of lymphedema for under-privileged populations. *Int J Med Sci.* 2010;7(2):68-71. <http://doi.org/fxpng2>.
6. De Godoy JMP, de Godoy ACP, Maria de FGG. Evolution of Godoy & Godoy manual lymph drainage. Technique with linear Movements. *Clin Pract.* 2017;7(4):1006. <http://doi.org/gfn98z>.
7. Brigídio PAF, Buzato E, Barufi S, Guimarães TD, Pinto RL, Libanore D. Avaliação volumétrica após tratamento com RAGodoy® em pacientes com linfedema de membros inferiores *Arq Ciênc Saúde.* 2013;20(1):7-9.
8. de Godoy JMP, Godoy MFG, Braille DM, Testoni B, Sanches RG. Dynamic evaluation of working pressures with 'gorgurão' sleeves used in the treatment of lymphedema of the arm. *Journal of Phlebology and Lymphology.* 2008;1:5-7.
9. de Godoy JMP, Silva SH, Toninato MC, Godoy MdF. Cervical stimulation for volumetric reduction of limbs in the treatment of lymphedema. *Indian J Med Sci.* 2008;62(10):423-5.



JEAN-BAPTISTE MARC BOURGERY. (1797- 1849)

*“Traité complet de l’anatomie de l’homme: comprenant
la médecine opératoire”*